FACULTÉ DE MÉDECINE ET DE PHARMACIE DE LYON
Année scolaire 1930-1931 — N° 137

Traitement des Fractures
DU
CORPS DU MAXILLAIRE INFÉRIEUR

THÈSE

PRÉSENTÉE

A LA FACULTÉ DE MÉDECINE ET DE PHARMACIE DE LYON

Et soutenue publiquement le 10 Mars 1931

PAR

Charles-M.-A. FREIDEL

né à Lyon, le 20 Mai 1901

LYON
IMPRIMERIE NOIRCLERC & FÉNÉTRIER
5, Rue Stella, 5

1931

Digitized by the Internet Archive
in 2026

https://archive.org/details/IA41553610_0068

TRAITEMENT DES FRACTURES
DU
Corps du Maxillaire Inférieur

FACULTÉ DE MÉDECINE ET DE PHARMACIE DE LYON
Année scolaire 1930-1931 — N° 137

Traitement des Fractures
DU
CORPS DU MAXILLAIRE INFÉRIEUR

THÈSE

PRÉSENTÉE

A LA FACULTÉ DE MÉDECINE ET DE PHARMACIE DE LYON

Et soutenue publiquement le 10 Mars 1931

PAR

Charles-M.-A. FREIDEL

né à Lyon, le 20 Mai 1901

LYON
IMPRIMERIE NOIRCLERC & FÉNÉTRIER
3, Rue Stella, 3

1931

PERSONNEL DE LA FACULTÉ

Doyen honoraire	MM. L. HUGOUNENQ
Doyen	J. LEPINE
Assesseur	ROLLET

PROFESSEURS HONORAIRES

MM. AUGAGNEUR, CAZENEUVE, ROQUE, LANNOIS, HUGOUNENQ, ROCHET, BARRAL

PROFESSEURS

Cliniques médicales	MM. PIC PAVIOT
Cliniques chirurgicales	TIXIER BERARD
Clinique obstétricale et Accouchements	VORON
Clinique ophtalmologique	ROLLET
Clinique des maladies cutanées et syphilitiques	NICOLAS
Clinique neurologique et psychiatrique	LEPINE (J.)
Clinique des maladies des enfants	MOURIQUAND
Clinique des maladies des femmes	VILLARD
Clinique d'oto-rhino-laryngologie	COLLET
Clinique des maladies des voies urinaires	GAYET
Clinique chirurgicale, infantile et orthopédie	NOVE-JOSSERAND
Physique biologique, Radiologie et Physiothérapie	CLUZET
Chimie biologique et médicale	FLORENCE
Chimie organique et Toxicologie	MOREL
Matière médicale et Botanique	BRETIN
Parasitologie et Histoire naturelle médicale	GUIART
Anatomie	LATARJET
Histologie	POLICARD
Physiologie	DOYON
Pathologie externe	VALLAS
Pathologie interne	FROMENT
Pathologie et Thérapeutique générales	CADE
Anatomie pathologique	FAVRE
Chirurgie opératoire	PATEL
Médecine expérimentale et comparée et bactériologie	ARLOING (F.)
Médecine légale	Etienne MARTIN
Hygiène	COURMONT (P.)
Thérapeutique	SAVY
Pharmacie et Pharmacologie	LEULIER
Hydrologie thérapeutique et climatologie	PIERY

PROFESSEUR TITULAIRE SANS CHAIRE

Chargé d'un cours de Propédeutique de gynécologie M. CONDAMIN

CHARGÉS DE COURS COMPLÉMENTAIRES

Anatomie topographique	MM. THEVENOT (Léon)
Puériculture et hygiène de la première enfance	RHENTER
Chirurgie expérimentale	TAVERNIER
Applications du radium	NOGIER
Stomatologie	TELLIER

AGRÉGÉS

MM.	MM.	MM.	MM.
NOGIER	NOEL	ROCHET (Ph.)	CIBERT
ROCHAIX	DUMAS	WERTHEIMER	EPARVIER
RHENTER	DUFOURT	GATÉ	GUILLEMINET
MAZEL	DEVIC	BERNHEIM	MORENAS
SANTY	GABRIELLE	DECHAUMÉ	ROCHE
CHALIER (A.)	MANCEAU	FOLLOSSON	REBATTU (J.)
CHALIER (J.)	MARTIN (J.)	CHAMBON	

M. BAYLE, secrétaire.

R. UNIV. BIBLIOTHEEK LEIDEN

EXAMINATEURS DE LA THÈSE

MM. TIXIER, président	MM. LAROYENNE
PATEL, assesseur	COTTE

La Faculté de Médecine de Lyon déclare que les opinions émises dans les dissertations qui lui sont présentées doivent être considérées comme propres à leurs auteurs, et qu'elle n'entend leur donner ni approbation ni improbation.

A mon Père

LÉON FREIDEL

Mon premier Maître en Art dentaire, qui fut le collaborateur de Claude Martin, et dont les travaux sur les greffes dentaires sont restés classiques.

A TOUS LES MIENS

A MES AMIS DE L'INTERNAT

La « Grande Famille », la « Bonne Ecole » médicale, que les Etrangers nous envient.

A Mon Maitre et Président de Thèse

MONSIEUR LE PROFESSEUR LOUIS TIXIER

Professeur de Clinique chirurgicale

Officier de la Légion d'honneur

Membre associé de l'Académie de Médecine

Pendant deux semestres d'internat, nous avons pu vivre à ses côtés intensément la vie journalière du chirurgien. Nous avons admiré le Chef d'école toujours sur la brèche et faisant son métier d'« enseigneur » et de clinicien.

Au sortir de l'internat, il nous a gardé dans son service pour nous occuper des questions maxillo-faciales. Il a bien voulu s'intéresser à ce travail qui a été élaboré dans sa clinique. C'est le premier fruit de notre collaboration à son enseignement, il est juste qu'il lui soit offert comme gage d'attachement très respectueux.

A MONSIEUR LE PROFESSEUR PATEL

Chirurgien de l'Hôtel-Dieu

Officier de la Légion d'honneur

Nous avons toujours admiré ses qualités de cœur et ses talents d'exposition.

Nous le remercions des nombreuses marques de sympathie qu'il nous a données.

A MONSIEUR LE PROFESSEUR AGRÉGÉ LAROYENNE

Chirurgien de l'Hôtel-Dieu

Nous n'oublierons jamais que c'est sous sa direction, avec une recommandation de Gangolphe, écrite quelques jours avant sa mort, que nous avons commencé nos premiers pas dans la médecine.

Sa douce ironie et son éternelle philosophie sont pour nous un souvenir très cher.

A MONSIEUR LE PROFESSEUR AGRÉGÉ COTTE

Chirurgien de l'Hôtel-Dieu

Nous avons été son interne pendant un semestre et nous avons toujours aimé son geste opératoire fait de sobriété et plein d'élégance.

Nous le remercions d'avoir bien voulu faire partie de notre Jury.

A MONSIEUR LE DOCTEUR DESGOUTTES

Chirurgien des Hôpitaux

Cette thèse est un peu le reflet de son enseignement.

A MON AMI LE DOCTEUR PIERRE BERTRAND

Chef de Clinique chirurgicale

Si ce travail a quelque mérite de clarté, c'est en grande partie à lui qu'il le doit. Nous en avons longuement discuté ensemble les grandes lignes et les détails.

Tous connaissent les qualités de l'esprit de notre Ami, un petit cercle seulement soupçonne ses qualités de cœur, et c'est pour cela que son amitié nous est très précieuse.

A MES MAITRES DANS LES HOPITAUX DE LYON

Monsieur le Professeur agrégé LAROYENNE
Monsieur le Docteur PALLASSE
Monsieur le Docteur BOUCHUT
Monsieur le Docteur GOYET

External :

Monsieur le Professeur PATEL
Monsieur le Professeur VILLARD
Monsieur le Professeur agrégé CORDIER
Monsieur le Docteur BÉRIEL
Monsieur le Professeur SAVY
Monsieur le Professeur VORON

Internat :

Monsieur le Professeur BÉRARD
Monsieur le Professeur agrégé COTTE
Monsieur le Docteur DESGOUTTES
Monsieur le Professeur TIXIER
Monsieur le Docteur REBATTU
Monsieur le Professeur ROLLET

A MES MAITRES DE L'INSTITUT DENTAIRE
DE GENÈVE

la première Ecole dentaire fondée en Europe

Monsieur le Professeur Métral

Monsieur le Professeur Bardet

Monsieur le Professeur Pfaeffli

Monsieur le Professeur Guillermin

Ils voulurent bien se rappeler que mon Pere avait été un des premiers assistants de la Maison de la rue de Lausanne. Je tiens à les remercier de l'intérêt qu'ils me portèrent, car je leur dois le meilleur de ma formation technique spécialisée.

INTRODUCTION

Ce travail est basé sur 42 observations personnelles. On a toujours fait le gros reproche à la plupart des travaux analogues d'exposer une méthode à laquelle l'auteur voulait attacher son nom. On ne trouvera pas dans les pages qui suivent une méthode personnelle, mais, en réalité, une série de méthodes que nous décrirons aussi objectivement que possible en discutant leurs avantages et leurs indications.

Ce sont celles qui, dans les conditions où nous étions, nous ont donné les meilleurs résultats.

Nous nous sommes limité aux *fractures du corps du maxillaire inférieur,* pour plusieurs raisons :

1° Ce sont les plus fréquentes ;

2° Le corps forme vraiment une entité anatomo-clinique que l'on peut opposer au reste de l'os :

a) c'est la portion *dentée* du maxillaire inférieur,

b) c'est la partie *exposée ;* les fractures siégeant à son niveau sont dans la majorité des cas des *fractures ouvertes* communiquant avec la bouche ou la région sus-hyoïdienne,

c) c'est la partie anatomiquement la plus facilement abordable, donc vraiment *chirurgicale ;*

3° C'est aux fractures du corps que s'associent fréquemment les fractures du col du condyle cu de la branche montante.

Il ne s'agit pas ici de fractures de la période de guerre, avec de gros dégâts osseux, mais de fractures du temps de paix qui revêtent un cachet très spécial de ce fait.

Ce travail a pu être mené à bien grâce à la confiance de nos Maîtres qui, dans les différents services où nous avons passé, nous ont laissé la direction des traitements, ne nous ménageant pas leurs conseils, fruits d'un grand sens clinique et d'une longue expérience chirurgicale.

Grâce aussi à nos camarades de l'internat qui, pendant trois ans et demi, nous ont envoyé tous les malades susceptibles de nous intéresser.

Nous voyons donc qu'en réalité c'est l'œuvre d'une collaboration, et nous tenons à remercier ici tous ceux qui nous ont aidé à réaliser notre but.

Nous n'aurions garde d'oublier les services de radiologie d'où sortent les clichés qui sont présentés, la plupart nous ont été fournis par le Service de radiologie de l'Hôtel-Dieu (Dr Japiot) ; quelques-uns viennent du Laboratoire de radiologie de l'Antiquaille (Dr Coste).

On n'a pas été d'accord pendant longtemps sur la meilleure manière de traiter les fractures du corps du maxillaire inférieur.

Ce sont pourtant les plus fréquemment rencontrées au niveau du massif facial, dans la pratique de la chirurgie civile.

De nombreuses thérapeutiques ont été proposées, les unes préconisant les anciennes attelles, d'autres des gouttières moulées sur les arcades dentaires, d'autres de simples ligatures. Mais tout un clan défendit des techniques plus chirurgicales, visant à réduire et immobiliser l'os par des opérations sanglantes et non plus orthopédiques.

Nous pensons que l'on peut simplifier beaucoup ce traitement et qu'il peut être appliqué par tout chirurgien non spécialisé, si l'on a présent à l'esprit certaines considérations anatomiques, physiologiques et cliniques qui font du maxillaire inférieur un os très spécial de l'organisme.

Nous avons eu l'occasion, dans les différents services où nous avons passé comme interne, et dans la clinique de notre Maître, le Professeur Tixier, de voir une soixantaine de fractures du maxillaire inférieur survenues dans les conditions les plus variées chez l'enfant, chez l'adulte, chez le vieillard édentés.

Nous avons pu retrouver 42 observations des malades que nous avions soignés.

C'est à propos de ces nombreux cas que, sur les conseils du Professeur Tixier, nous avons cru bon d'en résumer les caractères et d'en déduire un traitement rationnel et simplifié.

CHAPITRE PREMIER

CONSIDÉRATIONS ANATOMO CLINIQUES

Les fractures que l'on rencontre au niveau du corps du maxillaire inférieur revêtent un cachet tout à fait particulier. Il s'agit, en effet :

A. — AU POINT DE VUE PHYSIOLOGIQUE

1° D'un os doué d'une *mobilité extrême*, grâce aux articulations temporo-maxillaires et à l'appareil musculaire masticateur. Cette mobilité est indispensable pour la conservation des actes de la mastication, de la phonation, de la déglutition.

2° Cet os porte chez l'adulte les *16 dents inférieures* qui s'engrènent intimément avec les dents antagonistes du maxillaire supérieur, dans un rapport déterminé, qui est ce qu'on appelle l'*articulé dentaire* (Fig. 1-2-3). Normalement l'arcade dentaire inférieure s'inscrit dans l'arcade dentaire supérieure, et trois points définissent l'articulé :

a) Correspondance des espaces inter-incisifs médians du haut et du bas ;

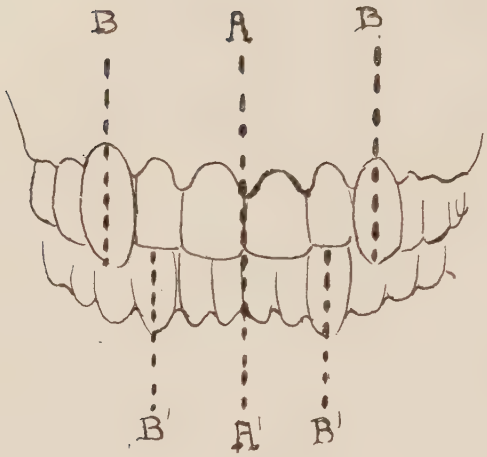

Fig. 1. — Articulé dentaire.

A A'. Axe interincisif médian.
B. Grand axe de la canine supérieure.
B'. Grand axe de la canine inférieure.

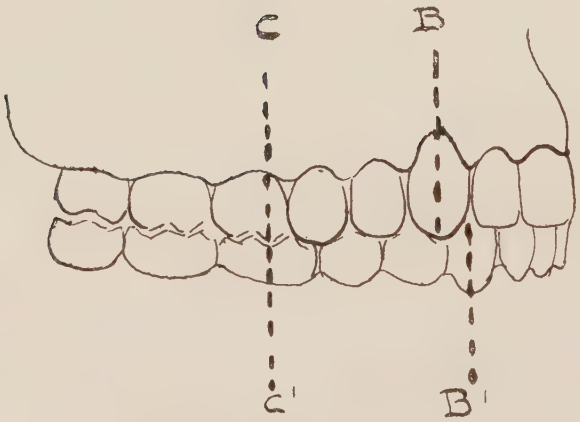

Fig. 2. — Articulé dentaire.

B. Grand axe de la canine supérieure.
B'. Grand axe de la canine inférieure.
C C'. Rapport de deux premières molaires supérieure et inférieure.

b) Le grand axe de la canine supérieure correspond à la ligne de séparation de la canine inférieure et de la première pré-molaire inférieure ;

c) Le tubercule antéro-externe de la première grosse molaire supérieure tombe dans le sillon mésial (1) de la première grosse molaire inférieure.

L'articulé est dit haut ou bas, suivant que les dents antérieures du *haut recouvrent plus ou moins les dents correspondantes du bas.*

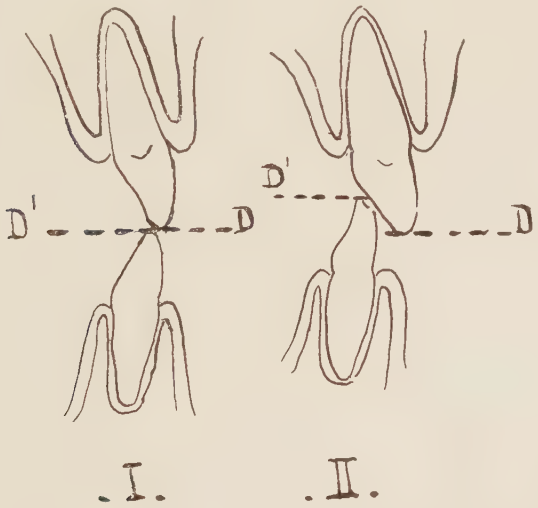

Fig. 3. — Articulé dentaire.
I. Articulé bout à bout normal.
II. Articulé bas.
D D'. Plan d'occlusion

Cette définition de l'articulé vaut pour un sujet porteur d'une denture en parfait état, complète.

(1) Par *mésial*, on entend en stomatologie la face ou la partie la plus proche de la ligne médiane ; à l'opposé, la face ou le sillon *distal* est la face ou le sillon le plus éloigné.

Si l'on a affaire à un *édenté plus ou moins partiel,* il faudra rechercher alors :

a) La correspondance des espaces inter-incisifs médians, si les incisives médianes persistent ;

b) L'inscription de l'arcade dentaire inférieure à l'intérieur de celle du haut ;

c) Le maximum de points de contact entre les dents restantes du bas et celles du haut.

3° Le corps du maxillaire inférieur, qui a la forme d'un fer à cheval, n'est recouvert du côté buccal que par une simple fibro-muqueuse. C'est dire qu'il n'existe pas, ou presque pas, de *fracture non compliquée à son niveau :* toute fracture étant appelée à communiquer avec la cavité buccale.

Du côté extérieur, il est tapissé par la peau et l'aponévrose, et le doigt qui se promène sur son bord inférieur le sent très facilement dans toute son étendue. C'est donc un *os facilement abordable par la voie sus-hyoïdienne.* Seuls quelques filets du facial et les vaisseaux faciaux le croisent à sa partie moyenne.

B. — CARACTÈRES ANATOMIQUES DE CES FRACTURES

I. Le trait de fracture.

A l'inverse des fractures de guerre (fractures ballistiques), les fractures de la pratique civile répondent, dans la majorité des cas, à des descriptions schématiques.

Nous avons eu l'occasion en pratique civile de voir *des fractures ballistiques* avec perte de substance à la

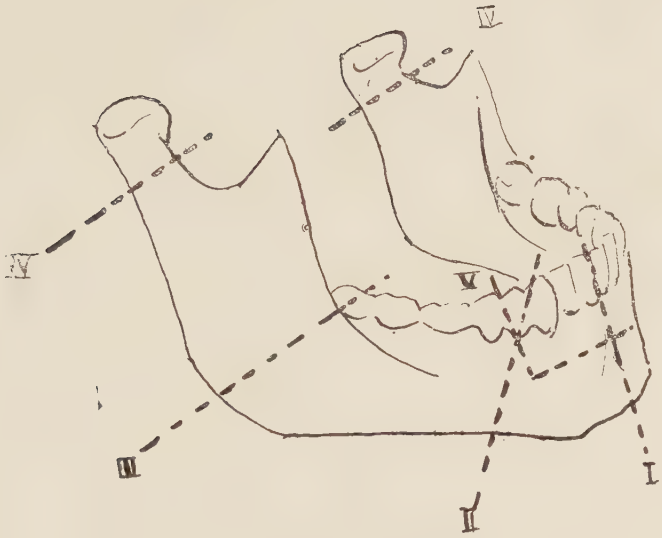

Fig. 4 et 5. — Traits de fracture.

I. Trait de fracture médian.
II. Trait de fracture paramédian.
III. Trait de fracture de l'angle.
IV. Trait de fracture du col du cardyle.
V V V V. Fracture du rebord alvéolaire.

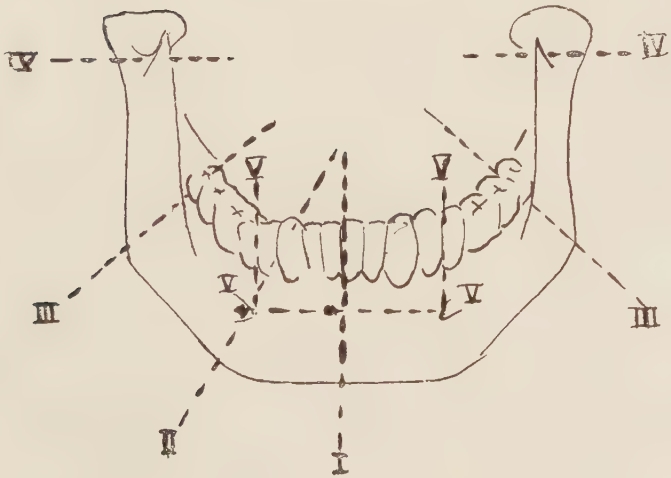

Fig. 5. — Traits de fracture.

suite de coup de feu, d'éclat de mine, de tentative de suicide : c'est l'exception. Dans ces cas, il existait des déformations classiques décrites par tous les auteurs : rapprochement des deux branches du corps du maxillaire dans les fractures médianes et para-médianes, bascule du fragment distal dans les fractures postérieures.

Les fractures non ballistiques couramment rencontrées peuvent être classées de la façon suivante : (Fig. 4, 5.

1. Fracture du rebord alvéolaire ;

2. Fracture à trait unique :
   a) Fracture médiane,
   b) Fracture paramédiane,
   c) Fracture de l'angle ;

3. Fracture à trait double :
   Corps bilatéral,
   Corps unilatéral,
   Corps et angle,
   Corps et condyle ;

4. Triple fracture :
   Paramédiane et deux condyles.

Dans ces différents cas le déplacement des fragments est facteur :

a) De la violence et du sens du traumatisme initial :

b) De l'obliquité plus ou moins grande du trait de fracture ;

c) De la présence ou de l'absence des dents antagonistes sur le maxillaire supérieur et sur le maxillaire inférieur, qui sont pour beaucoup dans la limitation des positions vicieuses ;

d) De l'action des groupes musculaires qui agissent

dans des sens bien déterminés, ainsi que le montre le schéma suivant. (Fig. 6.)

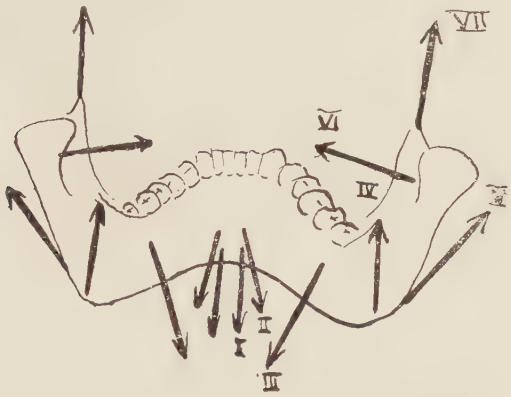

Fig. 6 — Action des différents groupes musculaires sur le maxillaire inférieur.

I. M. Digastrique.
II. M. genio-hyoïdien et genio-glosse.
III. M. mylo-hyoïdien.
IV. M. ptérygoïdien interne.
V. M. masseter.
VI. M. ptérygoïdien externe.
VII. M. temporal.

1° La fracture du rebord alvéolaire. Est celle qui n'atteint pas le corps dans toute sa hauteur, elle atteint seulement la partie supérieure qui loge les dents et laisse intacte la partie basilaire.

Ainsi que l'a bien montré Bercher, il existe une différence très nette entre ces deux portions : (Fig. 7.) La consolidation se faisant en général par la *portion basilaire* très richement vascularisée, tandis que la *portion alvéolaire* pauvre en vaisseaux est peu apte à ce travail de régénération osseuse.

La fracture du rebord alvéolaire s'observe ordinairement chez des individus normaux, mais, dans un cas,

nous l'avons vue chez un pyorrhéïque avancé, catégorie de gens qui sont atteints de processus d'ostéolyse de la portion alvéolaire. Dans un autre cas, il s'agissait d'édenté partiel : toute la portion de son maxillaire qui possédait des dents sauta dans le traumatisme. (Fig. 8.)

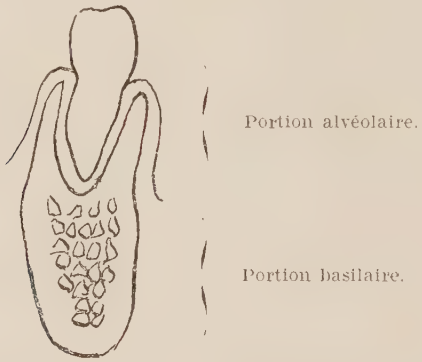

Fig. 7. — Les deux portions du corps du maxillaire.
Portion alvéolaire.
Portion basilaire.

2° La fracture a trait unique. Atteint l'os dans toute sa hauteur, portion basilaire et portion alvéolaire.

a) *Le trait peut être médian ;* il part entre les deux incisives centrales et aboutit soit directement, soit plus ou moins obliquement au bord inférieur de l'os. Dans le premier cas, s'il existe un déplacement, ce sera un chevauchement en hauteur. (Fig. 9.) Dans le second cas, le déplacement se fera aux dépens du plus long fragment qui sera attiré en arrière par la masse des muscles génio-hyoïdiens. (Fig. 10.)

b) *Le trait peut être paramédian.* Son point de départ siège avec prédilection entre l'incisive latérale et la canine, entre la canine et la première prémolaire, entre les deux prémolaires.



Fig. 8

Fracture du rebord alvéolaire chez un édenté partiel.

(B... observation N° I)

Il peut atteindre verticalement le bord inférieur ou par un trajet plus oblique en arrière.

Le fragment le plus court est alors déplacé vers le haut par la contraction du masséter et du ptérygoïdien interne. Le fragment le plus long est déplacé en arrière (Fig. 11) par l'action des muscles génio-hyoïdiens.

c) *Le trait peut siéger à l'angle,* et comprendre la racine de la dent de sagesse. (Fig. 12.) Le grand fragment que constitue l'arcade alvéolaire tout entière est alors attiré en bas, toujours par la masse des muscles génio-hyoïdien et digastrique.

3° La fracture double atteint :

a) *Le corps des deux côtés,* elle se traduit alors par la chute du menton attiré par les muscles géni. (Fig. 13.)

Chez les édentés partiels, qui n'ont pas leurs molaires, une double fracture oblique amène une saillie sous la muqueuse des deux becs postérieurs qu'il est difficile de combattre.

b) *Le corps et l'angle :* il s'agit alors d'association d'une fracture médiane ou paramédiane, avec une fracture de l'angle gauche ou droit. Cette lésion peut s'accompagner de déplacement entraînant une béance interincisive ou un décallage (Fig. 14), mais souvent il n'existe aucun déplacement notable. (Fig. 15, 16.)

c) *Dans la fracture du corps et du condyle,* on a une double déformation : déplacement du plus grand fragment denté en arrière sous l'action tonique des muscles contractés, d'autre part un raccourcissement de la hauteur condyle-angle qui fait que la lésion paramédiane étant réduite, les deux arcades dentaires ne se correspon-



Fig. 9.

Fracture médiane. Chevauchement en hauteur par action des muscles geni attirant le fragment gauche en bas.

(B.... observation N° IV).

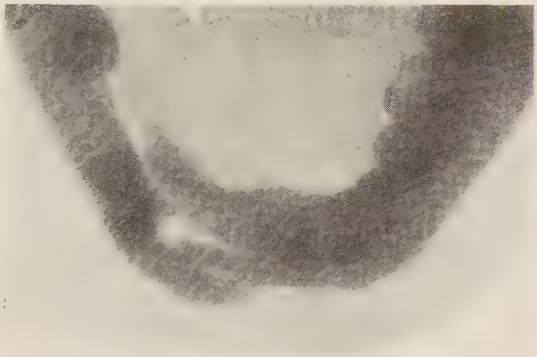

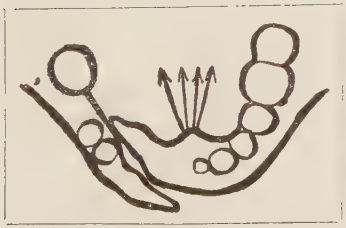

Fig. 10.

Fracture médiane avec trait oblique. Grand fragment attiré en arrière par les muscles geni.

(C..., observation N° V).

dent plus. C'est ce que nous a montré le résultat de notre observation, n° XXX. (Fig. 17 et 17 *bis*.)

4° *Nous avons eu l'occasion de voir deux* FRACTURES TRIPLES, PARAMÉDIANES ET DES DEUX CONDYLES.

Il s'agissait de grands poly blessés qui succombèrent à leurs autres lésions. L'un d'eux a pu être vérifié et les constatations nécropsiques furent intéressantes.

La fracture paramédiane avait été réduite à l'aide d'un arc fileté et de ligatures. L'articulé paraissait normal quoiqu'il fût difficile d'avoir un point de comparaison.

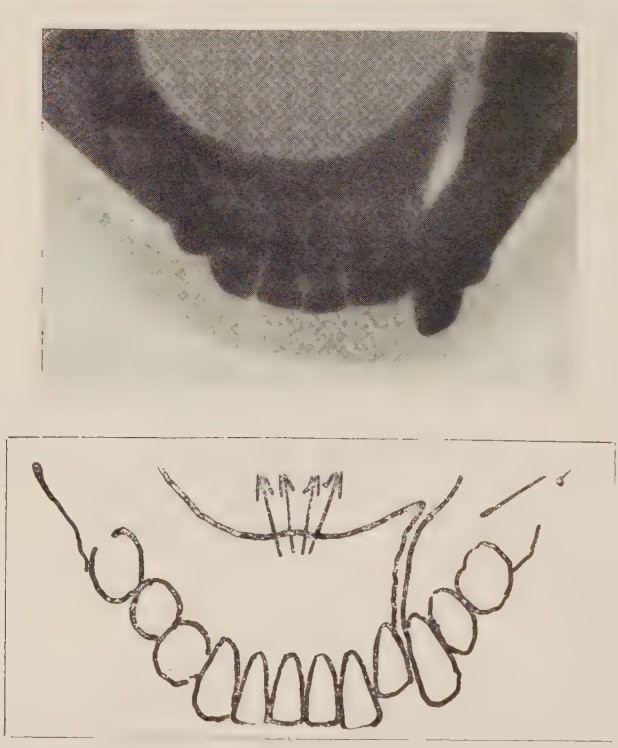

FIG. 11. — Fracture para-médiane oblique. Petit fragment postérieur déplacé vers le haut. Grand fragment déplacé en arrière.
B..., observation N° XIII.

toutes les dents antérieures du haut ayant sauté dans l'accident. Les deux condyles avaient basculé en dedans grâce à la contraction des ptérygoïdiens externes, et n'articulaient que par leur partie externe avec les surfaces

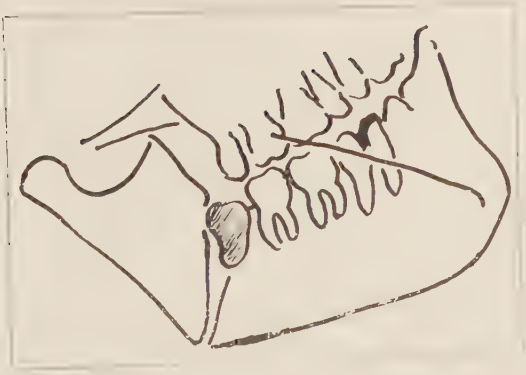

Fig. 12.
Fracture de l'angle.
Dent de sagesse dans le foyer formant coin.

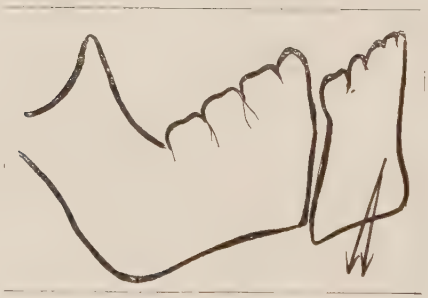

Fig. 13.

Fracture double du corps bi-latérale avec chute du menton.

(A..., observation N° XXIII).

Fig. 14.

Fracture double du corps et de l'angle du même côté.

S..., observation N° XXV).

Fig. 15.

Fracture double du corps et de l'angle du côté opposé.
1. Côté gauche

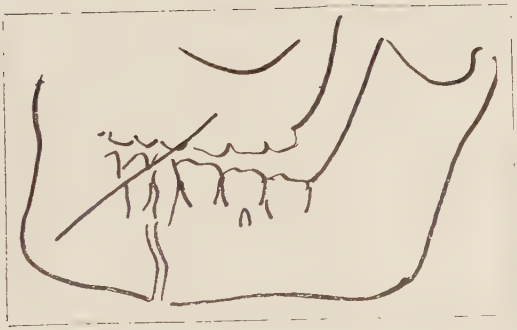

FIG. 16.
Fracture double du corps et de l'angle du côté opposé.
2 Coté droit.

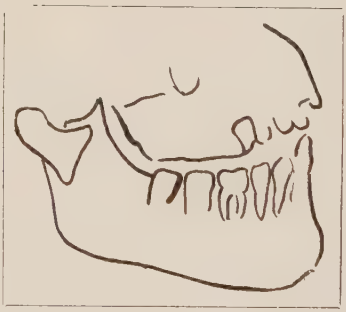

Fig. 17.

Fracture double du corps et du col du condyle du même côté.

(H..., observation N° XXX).

Fig. 17 *bis*.
Fracture double du corps et du col du condyle du même côté.
(H..., observation N° XXX).

ménisco-temporales ; la hauteur séparant l'angle du condyle articulaire était des deux côtés de 5 c/m 5. (Fig. 18.)

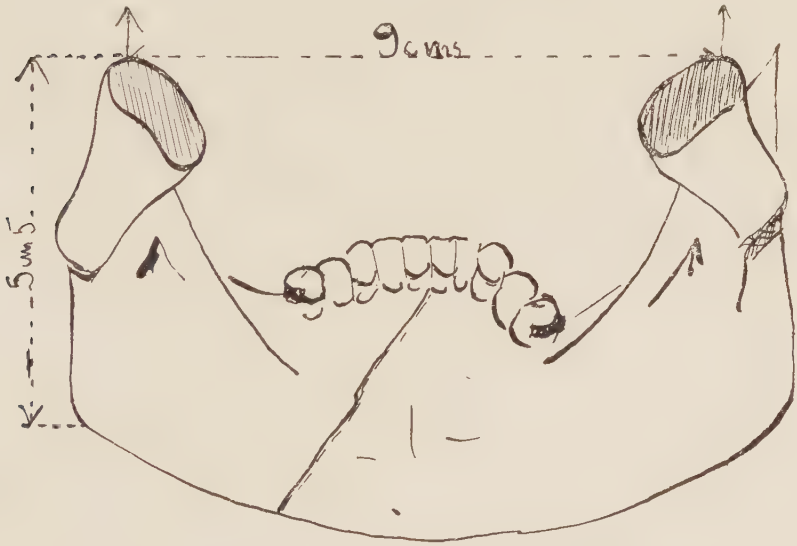

Fig. 18. — Fracture paramédiane et des deux condyles.
La fracture paramédiane est réduite.
Noter la bascule des deux condyles qui n'articulent plus que par leur partie externe, étant attirées en dedans par la contraction des ptérygoïdiens externes.

Cliniquement, à part les points douloureux condyliens, la fracture paramédiane étant réduite, il était difficile de reconnaître une lésion des condyles.

II. Les dents dans le foyer.

C'est là une des principales caractéristiques des fractures du corps du maxillaire inférieur.

Qu'il s'agisse d'une dent de sagesse dans les fractures de l'angle, ou d'une dent quelconque dans les fractures médiane et paramédiane, la présence d'un tel corps étranger doit être connue du clinicien.

On sait, en effet, que la dent est nourrie en grande partie par le paquet vasculaire qui la pénètre à son apex. Au moment du traumatisme, il se produit une section du paquet vasculo-nerveux et secondairement une gangrène des tissus mous de la dent ; celle-ci va se comporter alors comme un corps étranger infecté et infectant, comme un véritable séquestre. Elle va déverser des produits septiques dans le foyer de fracture, déterminant dans les cas aigus un phlegmon, et dans les cas chroniques de l'ostéite avec fistule, dont le canal de sécrétion est le foyer même de fracture.

Dans certains cas, et cela se voit surtout dans les fractures de l'angle où la dent de sagesse est intéressée, la dent forme coin et empêche toute réduction convenable.

III. Lésions associées.

Mais s'il est courant de voir des fractures à traits multiples, il n'est pas rare de rencontrer d'autres *lésions osseuses* associées. Pour notre part, nous avons vu :

a) *Trois fractures du maxillaire supérieur* avec deux

perforations de la voûte et un enfoncement du sinus avec sinusite et fracture de la tubérosité ;

b) *Deux fractures du nez.*

En outre, des *lésions des parties molles* assez étendues : un scalp du front, un scalp de l'hémi-face, des sections complètes de la langue et des lèvres, commandant des indications thérapeutiques d'urgence, une hémi-langue sectionnée entraînant de l'asphyxie.

Nous avons rencontré de plus des *sections du facial inférieur et des fistules du canal de Sténon.*

On sait que les fistules salivaires de la sous-maxillaire et de la sub-linguale ne se rencontrent jamais. En principe, seul le canal de Sténon donne des fistules persistantes.

a) Les fistules improprement appelées *glandulaires* guérissent toutes seules, spontanément, ou à la suite d'un traitement simple (cautérisation de l'orifice cutané) ;

b) Les fistules *canaliculaires* (canal de Sténon) demandent un traitement énergique. Nous avons eu l'occasion d'en guérir une dans le service du Professeur Tixier en faisant une dérivation, une vraie fistule salivaire muqueuse, et en fermant soigneusement le conduit cutané de la fistule.

C. — ETUDE CLINIQUE

Deux points nous retiendrons dans l'histoire de ces malades :

La manière dont ils se présentent,

L'évolution naturelle de leurs lésions.

I. Comment se présentent les fractures du maxillaire inférieur ?

Ce qui domine tout le tableau clinique, c'est l'intensité des troubles fonctionnels. La grande misère de ces blessés vient de ce qu'ils ont une *lésion au niveau du carrefour aéro-digestif*, et qu'ils souffrent énormément dans tous les actes répétés de la vie courante que sont la mastication, la déglutition et la phonation.

A chaque mouvement de son maxillaire, le malade souffre et tâche de l'immobiliser comme il peut.

Parfois il se plaint de douleurs spontanées. C'est rare ; le plus souvent, la douleur est provoquée par l'ouverture et la fermeture de la bouche. Le maxillaire s'immobilise ainsi dans un trismus de défense.

La salive est souvent difficilement déglutie ; par phénomène réflexe, elle est sécrétée en grande abondance et s'écoule mêlée de sang entre les lèvres meurtries du blessé. Pendant un ou deux jours, les phénomènes inflammatoires sont très marqués et les tissus sont œdématiés. Mais rarement on constate des phénomènes d'asphyxie que l'on décrit encore dans les anciens traités en les rapportant à une pathogénie univoque, la chute de la langue en arrière.

Suivant le siège de la fracture, suivant l'importance du traumatisme, le résultat de l'examen sera des plus variables. Les signes les plus fidèles sont fournis par l'examen de l'arcade dentaire et l'examen du maxillaire.

1° Examen des arcades dentaires :

a) *A première vue*, présence de *décalage en hauteur* (Fig. 19) * *ou dans le plan horizontal* (Fig. 20), souvent même avec asymétrie de la face, les deux lignes inter-

Fig. 19.
Décalage en hauteur.
Fracture médiane.
B..., observation N° IV).

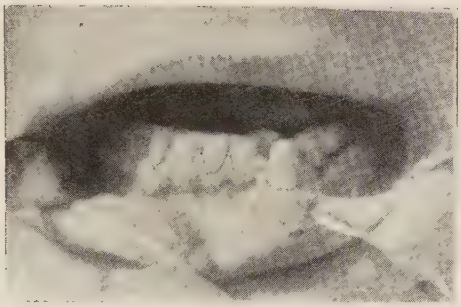

Fig. 20.
Décalage dans le plan horizontal.
Fracture para-médiane.
(J..., observation N° XXI).

incisives ne se correspondent plus. Les deux arcades dentaires ne s'engrènent plus ;

b) Ce signe est encore plus évident si d'une main délicate on suit avec l'index la face triturante des dents, tandis que le pouce palpe le bord inférieur du maxillaire. *Cette palpation* faite avec douceur révélera souvent, à

* Les clichés qui illustrent ce travail sont l'œuvre de notre ancien externe et ami Bouchayer, que nous tenons à remercier ici.

cause d'un point douloureux très net, une fracture méconnue, alors qu'il n'existe aucun déplacement.

2° Au niveau du maxillaire. Le doigt qui suit le bord inférieur sent, soit un ressaut, soit un point douloureux localisé. La palpation doit se poursuivre jusqu'à l'angle pour déceler les fractures associées de l'angle du même côté ou du côté opposé, et même jusqu'aux condyles droit et gauche.

Point n'est besoin de rechercher la mobilité normale ou la crépitation, recherche toujours douloureuse et qui n'ajoute rien aux signes déjà observés.

II. Livrées a leur évolution naturelle, l'histoire de telles fractures est la suivante :

1° *Consolidation par un cal en bonne position*, l'os conservant sa mobilité normale et les dents du bas engrénant parfaitement avec les dents du haut.

Pendant les deux premières semaines, mobilité spontanée au moindre mouvement, ou provoquée par la main. *Vers le 15e jour* se produit un *véritable phénomène de cristallisation*, les deux fragments qui se mobilisaient facilement deviennent fixes. Le cal fibreux qui s'est formé s'ossifie comme dans les autres fractures, et toute manœuvre de réduction devient très difficile, ou même impossible.

2° Déplacement des fragments par le traumatisme ou par la contraction des groupes musculaires, avec *consolidation en mauvaise position : l'articulé dentaire n'existe plus ;* il est totalement, ou partiellement supprimé. Les dents du maxillaire supérieur ne s'engrènent plus avec les dents correspondantes du maxillaire inférieur. Plus

rarement, le déplacement des fragments entraîne la formation d'un *gros cal* pouvant gêner les mouvements de la langue ou du maxillaire.

3° Par suite de l'infection ou d'une perte de substance étendue, ou de la persistance de corps étrangers (en l'espèce, esquilles, dents infectées dans le foyer de fracture), *retard de consolidation*, ou *même pseudarthrose lâche ou serrée*.

4° Enfin, *abcès à répétition*, *ostéophlegmon* et processus d'*ostéomyélite chronique* avec les deux formes principales : séquestrante et névralgique.

Quant au phlegmon septique sus-hyoïdien que l'on décrit encore comme une complication fréquente, il est exceptionnel, ainsi que l'ont montré les statistiques de guerre.

5° Signalons, pour être complet, les *hémorragies* de la dentaire inférieure qui sont très rares et peu inquiétantes pour le médecin en temps de paix.

———

CHAPITRE II

LES MÉTHODES DE TRAITEMENT

Des notions générales que nous venons de rappeler, il faut retenir deux indications capitales, que le traitement des fractures du maxillaire s'efforcera de réaliser :

1° *Désinfecter un foyer de fracture qui se réinfecte constamment parce que communiquant avec la cavité buccale ;*

2° *Immobiliser un os dont la caractéristique principale est sa mobilité dans la vie courante* toutes les fois que le malade parle, mange, déglutit.

Donc, deux problèmes à résoudre :

1° Le problème de l'infection,

2° Le problème orthopédique (ou orthognathique).

I. — LUTTE CONTRE L'INFECTION

Sur ce point, tout le monde est d'accord :

1° Il y a des blessés qui se présentent avec des plaies extérieures, des plaies des téguments.

Pour ceux-ci, il faut savoir que la plaie extérieure est presque forcément en communication avec le foyer de

fracture, c'est comme pour les fractures de jambe où le tibia étant placé sous la peau, les fractures de cet os sont dans nombre de cas des fractures ouvertes.

Cette plaie extérieure, comment faut-il la traiter ? On pose en principe que, contrairement à ce qui se passe pour les fractures de jambe, on peut fermer et suturer. Pourquoi ? Parce que, en général, on ferme par points séparés lâches, et que même après suture, il existe toujours une voie de drainage au niveau de la muqueuse.

Donc, le traitement des plaies extérieures sera le suivant : il faudra raser la peau de cette région qui, chez l'homme, est riche en poils. Il faudra nettoyer à l'éther, à l'eau oxygénée, au sérum, à l'alcool iodé, il faudra exciser les tissus trop mâchés. *Faut-il suturer ?*

a) S'il n'existe pas de point de communication avec le foyer de fracture, on peut suturer sans hésiter ;

b) Pour les autres plaies communiquant avec ce foyer de fracture, on peut le tenter quand il n'y a pas de grosse attrition des tissus et quand la pose d'une prothèse de contention ne le contre-indique pas.

La suture primitive évite bon nombre de cicatrices disgracieuses et même de cicatrices vicieuses.

La suture sera faite avec des points séparés au crin passé avec une aiguille courbe fine à suture intestinale. Les points ne seront pas trop rapprochés et, si l'on a des doutes, on laissera un petit faisceau de crins de drainage qui assurera une soupape suffisante en cas de suppuration.

L'asepsie des téguments étant réalisée, le *pansement sera aussi léger que possible ;* on laissera même tout à l'air si l'on peut exercer une surveillance sérieuse du

blessé. Notre Maître, le Professeur Tixier, nous a montré depuis longtemps que les plaies de la face guérissent d'autant plus vite qu'elles sont moins protégées par des pansements.

Si la plaie suinte un peu, un simple capitonnage avec une gaze fixée à l'aide des crins de suture est largement suffisant.

2° Soins du côté de la muqueuse :

a) S'il existe des *lésions associées de la lèvre et de la langue, il faut les suturer primitivement ;* cela ne se discute pas. La suture de la langue se fait avec des points séparés à la grosse soie, c'est un véritable capitonnage. La suture de la lèvre se fait avec des points séparés réunissant successivement et le plan muqueux et le plan cutané.

b) *Faut-il suturer la muqueuse recouvrant le maxillaire ?* En principe non, alors qu'il semblerait logique de fermer à sa partie supérieure la plaie qu'est la fracture du maxillaire inférieur, et de drainer au point déclive, en l'espèce au niveau des téguments. Mais des sutures en un milieu aussi septique que la bouche sur une muqueuse mince et contuse ne tiennent pas.

c) Quant à la *désinfection du milieu buccal,* on peut la schématiser d'un mot : **elle doit être avant tout mécanique.**

On prescrira l'usage répété de la brosse à dents, et surtout des *grands lavages sous pression.*

On a discuté pendant longtemps pour savoir quelles étaient les meilleures solutions antiseptiques à employer. On a prôné tour à tour les vertus de l'acide borique à 3

p. 100, de la teinture d'iode à 4 p. 1000, de l'eau oxygénée à 10 p. 100, du liquide de Dakin à 50 p. 1000, mais les esprits observateurs et impartiaux ont vite fait de voir que ce qui agit dans cette thérapeutique, *c'est la quantité de liquide qui passe, et non la nature de la solution employée,* les plus simples étant les meilleures. C'est pourquoi, couramment dans les services, on utilise l'eau salée à 7 gr. 50 p. 1000, et l'eau oxygénée diluée.

L'instrumentation est simple : un bock, une canule et une cuvette.

Ce qu'il faut savoir, c'est qu'il faut utiliser des solutions tièdes.

Le bock sera placé à une certaine hauteur pour avoir un jet suffisamment puissant. *Les lavages seront répétés toutes les deux heures* et après chaque ingestion d'aliments.

Cette idée des lavages répétés base la désinfection de la cavité buccale, est vieille puisque les anciens des hôpitaux racontent qu'ils se souviennent encore de Claude Martin venant laver les opérés d'Ollier et de Vallas avec un irrigateur d'Eguisier.

3° Mais il existe presque toujours AU NIVEAU DU FOYER DE FRACTURE DES CORPS ÉTRANGERS. Ces corps étrangers sont, dans certains cas, des *racines de dents* plus ou moins infectées, ou susceptibles de s'infecter, ou des *esquilles complètement détachées. Aucune désinfection n'est possible si ces corps étrangers persistent.*

Avant de prendre aucune décision thérapeutique importante, il faut faire une radiographie, ou plutôt de bonnes radiographies.

Radiographie. — Le corps du maxillaire inférieur est l'os du massif facial qui peut être le mieux inspecté avec les rayons X. Avec 3 clichés, on peut vérifier ses 3 portions : partie médiane, branche gauche, branche droite du fer à cheval.

Un examen radiographique complet comportera donc :

a) *Un film intra-buccal, dans le plan d'occlusion*, l'ampoule étant située dans la région sus-hyoïdienne. (Fig. 21.)

b) *Un film extra-buccal gauche* avec la branche gauche du corps reposant sur le film, et l'ampoule située au-dessus de la joue du côté opposé. (Fig. 22.)

c) *Un film extra-buccal droit*, avec la branche droite reposant sur le film. (Fig. 23.)

En faisant varier l'angle d'incidence de l'ampoule, on peut sur le premier film intra-buccal vérifier toutes les fractures médiane et para-médiane, et même beaucoup de fractures des branches horizontales.

En faisant le film extra-buccal, on vérifiera facilement les fractures des branches gauche et droite du fer à cheval. Pour cela, la tête du patient devra être fortement inclinée pour désuperposer l'angle du côté opposé.

Le film extra-buccal est très intéressant car il permet de vérifier l'existence de lésions associées du côté de la branche montante ou du col du condyle, lésions qui cliniquement passent souvent inaperçues et peuvent avoir des conséquences fâcheuses.

Telles sont les épreuves que l'on doit demander au radiographe. Comment faut-il lire les clichés ? En principe, comme pour toute la chirurgie osseuse, *il faut étu-*

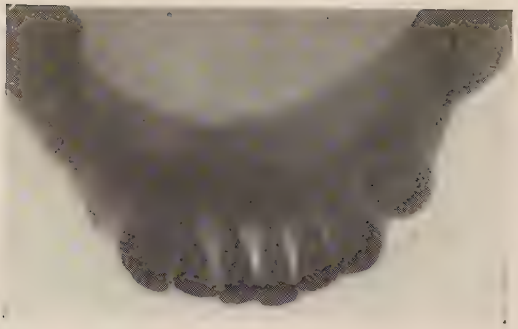

FIG. [illegible]
Film
intra-buccal
dans le plan
d'occlusion

FIG. 22.
Film extra-buccal
gauche

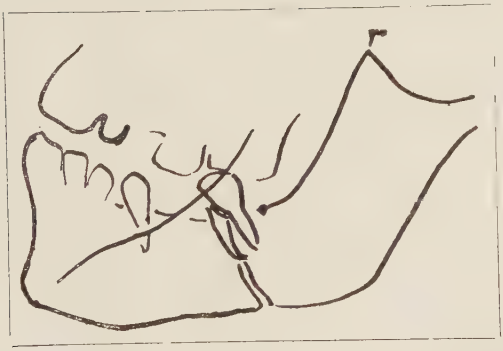

Fig. 23.

Film extra-buccal droit.

dier les négatifs car ils représentent beaucoup plus fidèlement la réalité, et avec beaucoup plus de détails.

La radiographie précisera d'emblée le *siège de la fracture* médiane, para-médiane de la branche horizontale. Elle montrera les *lésions associées du col de la branche montante ;* elle précisera la *forme des fragments, leur déplacement dans les différents plans,* et surtout elle montrera *s'il existe des dents dans le foyer de fracture.* Cette **recherche est capitale** : la plupart des pseudarthroses que l'on voit dans la pratique civile sont expliquées par les dents qu'on a laissées dans le foyer.

Le cliché radiographique décèlera, en outre, la *présence des corps étrangers et des esquilles,* s'il en existe.

Avec de bonnes radiographies, la conduite à tenir vis-à-vis du squelette et des dents est simple :

Conduite à tenir vis-à-vis du squelette et des dents. — *a) Dents.* — On peut poser comme *règle fondamentale que toute dent située dans le foyer doit être extraite le plus tôt possible.* Ce n'est pas ce que disait Claude Martin dans son livre sur les fractures du maxillaire inférieur paru en 1887, mais il n'avait pas alors les données que l'on possède actuellement grâce aux rayons X. Une seule exception à cette règle, c'est lorsque la dent située dans le foyer facilite la réduction et temporairement la contention de la fracture. Mais, dans ce cas, l'extraction doit être seulement différée : elle sera toujours pratiquée ultérieurement.

De plus, on n'hésitera pas à *extraire toutes les dents infectées de la bouche* pour éviter que ces vieux chicots ne viennent ensemencer le foyer de fracture.

b) Esquilles. — L'esquillectomie est actuellement formellement contre-indiquée, tout au moins l'esquillectomie primitive. Ne doivent être enlevées que les esquilles complètement libres et dépériostées ; pour les autres, attendre, comme dans les processus d'ostéomyélite, que le temps ait fait la séparation du mort d'avec le vif.

c) Corps étrangers. — Quant aux corps étrangers, s'ils sont facilement extirpables, soit par voie sus-hyoïdienne, soit même par voie buccale, aucun doute. S'il s'agit, comme nous l'avons vu plusieurs fois, de multiples corps étrangers (coups de mine, coups de fusils de chasse) (Fig. 24, 25 et 26), on enlève les plus gros, ceux qui peuvent être facilement atteints, et on laisse les autres qui sont souvent remarquablement tolérés ou s'éliminent spontanément.

Anesthésie. — Pour ces interventions, on peut, dans quelques cas, utiliser l'*anesthésie locale ou régionale.* Surtout lorsqu'il y a une extraction difficile à faire, par exemple une dent de sagesse avec racine sectionnée, et à la condition expresse de ne pas opérer en période inflammatoire aiguë.

Mais la plupart du temps, il est bien préférable pour le chirurgien, et surtout pour le malade, d'utiliser l'*anesthésie générale* qui permet, en une seule fois, outre la réduction, de faire les diverses extractions nécessaires et les sutures réclamées par les lésions cutanéo-muqueuses. Pour notre part, nous avons utilisé souvent le chlorure d'éthyle à la compresse donné de façon discontinue, qui, donnant un réveil immédiat, permet au malade de cracher les mucosités qu'il peut avoir dans le pharynx.

Fig. 24



Fig. 24, 25 et 26

Fracture par coup de fusil de chasse.

(F... observation N° 39).

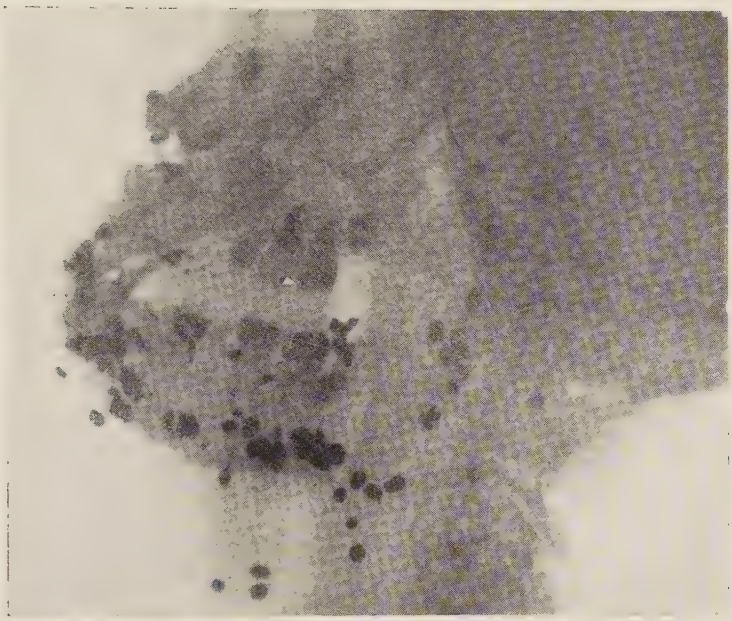

Fig. 26.

4° Telles sont les méthodes employées localement pour lutter contre l'infection du squelette et des revêtements cutanéo-muqueux ; pour être complet, nous devons dire quelques mots de la THÉRAPEUTIQUE GÉNÉRALE ANTI-INFECTIEUSE.

Une seule n'est pas discutée : en présence de toute plaie souillée, il est indispensable de faire une *piqûre de sérum antitétanique de 10 cmc.* le plus tôt possible après l'accident, et en cas de doute, il faut répéter cette dose à deux jours d'intervalle.

Quant à la *vaccinothérapie,* soit par auto, soit par stock-vaccin, elle ne semble pas devoir remplacer, comme dans beaucoup d'autres chapitres de la chirurgie, les

gestes fondamentaux de cet art. Elle ne nous a été que de peu de secours dans notre pratique personnelle, et on peut lui faire le gros reproche de modifier beaucoup les courbes thermiques.

II. — LE PROBLÈME ORTHOPÉDIQUE
(Que certains appellent orthognathique)

Vise un double but :

Garder un fer à cheval osseux solide, donc éviter la pseudarthrose,

Garder l'articulé dentaire.

Nous avons assez insisté au début de ce travail sur les caractères du maxillaire inférieur, de la mandibule, pour y revenir à nouveau. Nous savons que pour avoir un résultat utile, il nous faut garder une baguette osseuse sans solution de continuité, donc susceptible de supporter les dents naturelles si elles persistent, ou une prothèse artificielle, si ces dents sont absentes. Nous savons aussi que, pour conserver toute leur utilité, les dents du maxillaire inférieur doivent s'engréner dans des rapports normaux avec leurs antagonistes du maxillaire supérieur.

A l'heure actuelle, le médecin, en face d'une fracture quelconque, pense à deux choses :

1° A la réduction, s'il existe un déplacement,

2° A l'immobilisation des fragments jusqu'à la consolidation, à la cristallisation du cal.

Les méthodes qu'il peut utiliser pour le maxillaire inférieur sont de deux ordres :

Méthodes prothétiques de réduction et de contention,

Méthodes chirurgicales.

C'est là le point qui a été le plus discuté dans cette question.

A) Méthodes prothétiques.

Si la fracture est vue assez tôt après l'accident, *la réduction* est facile. Elle se fait, soit à la main, soit par des tractions divergentes à l'aide de fils fixés aux dents, soit même avec des daviers analogues au davier à dents de lion d'Ollier.

La réduction une fois obtenue est contrôlée en vérifiant les rapports des dents du bas et des dents du haut dans la position d'occlusion : espaces interincisifs médians du haut et du bas se correspondant, rapport des canines et des premières molaires du maxillaire supérieur et du maxillaire inférieur.

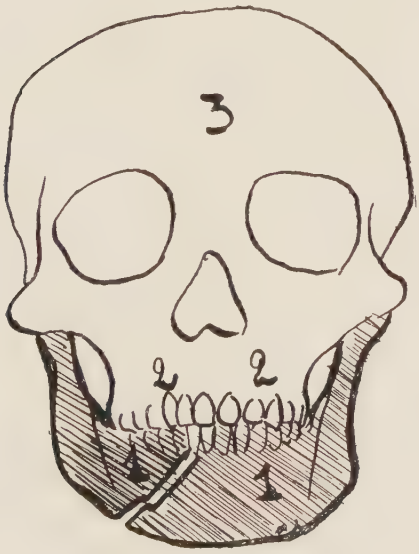

Fig. 27.
Les points d'appui

1 + 1 = Contention mono-maxillaire.
1 + 2 = Contention inter-maxillaire.
1 + 3 = Contention cranio-maxillaire.

Les fragments étant en bonne position, *il faut les immobiliser pendant le temps nécessaire à la consolidation.* Trois points d'appui peuvent être utilisés :

1° Les deux fragments du maxillaire inférieur,

2° Le maxillaire supérieur,

3° Le crâne. (Fig. 27.)

Les différentes méthodes de contention peuvent être groupées sous trois chefs :

Contention mono-maxillaire,
Contention intermaxillaire ou bi-maxillaire,
Contention cranio-maxillaire.

1° Contention mono-maxillaire.

C'est la méthode la plus fréquemment utilisée dans la pratique courante et dans les fractures simples, c'est la mieux supportée par le blessé ; elle peut se résumer d'un mot, c'est la *contention bouche ouverte.* Le malade conserve un arc mandibulaire normal doué de ses mouvements habituels, et il n'est que peu gêné pour mastiquer, déglutir et parler. Mais cette méthode suppose une condition essentielle, c'est que *les fragments soient pourvus de dents solidement implantées ;* ce sont ces dents qui serviront de points fixes pour les attelles et immobiliseront les fragments.

a) On peut utiliser des **ligatures simples** avec du fil de soie ou du fil de laiton entourant le collet des dents ; il est toujours facile de faire passer les ligatures dans les espaces interdentaires. (Fig. 28.)

S'il manque une dent, on peut garder l'espace en inter-

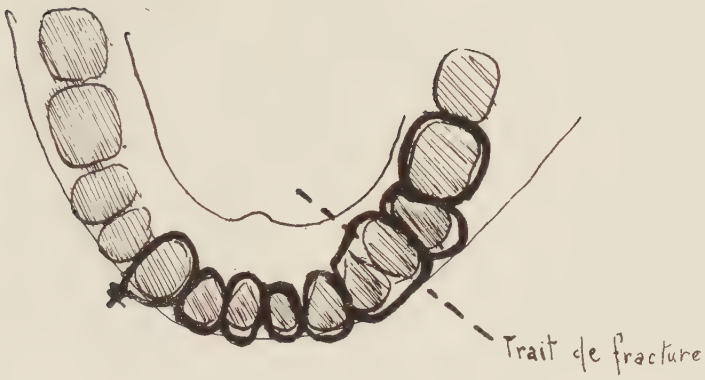

Fig. 28.

Fig. 29.

posant sur le fil de ligature une perle, comme le préconisent Ponroy et Psaume. (Fig. 29.)

On peut utiliser des systèmes de ligature plus compliqués, entourer les faces vestibulaires et linguales des dents avec un fil de laiton, puis réunir ces deux fils vestibulaire et lingual par des ligatures de fil plus fin passant dans les espaces interdentaires. (Fig. 30.)

Ces ligatures ne sont vraiment pratiques que lorsqu'il n'existe pas de déplacement.

Fig. 30.

b) Un moyen très commode et applicable dans tous les cas consiste à préparer **un arc fileté** que l'on ajuste au collet des dents du maxillaire inférieur après réduction ; cet arc est ensuite solidarisé avec les dents grâce à des ligatures passées autour des collets. (Fig. 31.)

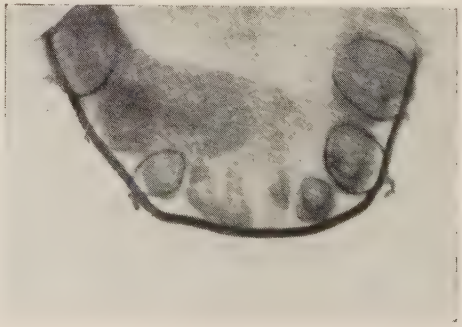

Fig. 31.
Contention mono-maxillaire avec un arc fileté et des ligatures chez un enfant de 2 ans ½.
(T..., observation N° XXXVI

Cette méthode a l'avantage d'être rapidement et facilement exécutée. De plus, en faisant des ligatures den-

taires contrariées, elle maintient suffisamment les fragments.

C'est la méthode *à employer de préférence chez l'enfant* qui ne possède que sa première dentition. Il est impossible de fixer des bagues comme il faut à cet âge. De plus, le sillon net que l'on rencontre au niveau du collet des dents de lait facilite grandement la fixité des ligatures.

c) On peut combiner **l'arc de Sauer avec les bagues d'Angle**, ajustées sur deux dents solidement

Fig. 32.
Contention mono-maxillaire avec un arc de Sauer, deux bagues d'Angle et des ligatures.
(L..., observation N° XIII).

implantées sur les fragments. (Fig. 32.) Le seul inconvénient est qu'il est parfois difficile de faire passer l'anneau de la bague autour des dents quand celles-ci sont trop serrées et que le malade est pusillanime. On peut d'ailleurs fixer d'un côté l'arc avec une bague et de l'autre avec des ligatures. Les autres dents sont alors solidarisées avec l'arc à l'aide de ligatures péri-dentaires. (Fig. 33.)

La combinaison de l'arc de Sauer avec la bague d'Angle est utilisée couramment dans les travaux de redressement

dentaire depuis longtemps. L'application de ce système de contention a été préconisée pour le traitement des fractures par le Professeur Stoppany, de Zurich. C'est Pont qui le vulgarisa en France pendant la guerre. Il fit même adopter par le Service de Santé une trousse très pratique qui porte son nom, et il en fit généraliser l'emploi aux formations de l'avant et de l'arrière.

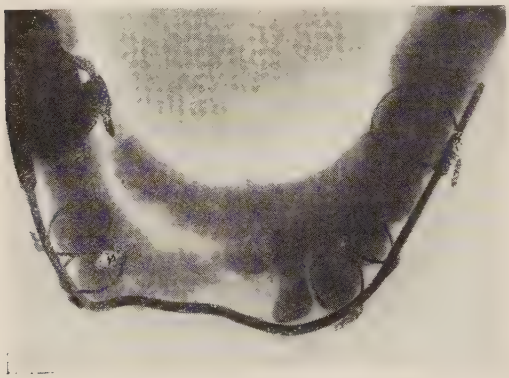

FIG. 33.
Contention mono-maxillaire avec : 1 arc de Sauer, bague d'Angle des ligatures (C..., observation N° XI).

Le gros avantage de cette méthode est de se prêter à une série de combinaisons permettant à la fois la réduction et la contention des fragments, *jouant par là un double rôle.*

De plus, elle a l'avantage de ne *tenir que peu de place* dans la bouche, elle facilite grandement le nettoyage et ne gêne en rien les mouvements du maxillaire. Autres avantages, elle ne *nécessite pas la prise d'empreintes, ce qui est toujours un geste redouté du blessé, les tissus* traumatisés étant très sensibles. Elle ne nécessite pas la collaboration d'un mécanicien, *toutes les manœuvres pouvant être exécutées en bouche,* avec un matériel réduit, presque standart, bien connu de la plupart des praticiens spécialisés.

d) Dernier moyen de contention mono-maxillaire : ce sont *les* **gouttières**. (Fig. 34.)

Ces gouttières sont faites de la manière suivante : on prend une empreinte au stents (le stents est une substance plastique utilisée en stomatologie pour la prise des empreintes) des dents des deux fragments ; on prend également une empreinte des dents du maxil-

Fig. 34.
Contention mono-maxillaire par gouttières coulées réunies par un fil demi-jonc.

laire supérieur. Une fois que ces empreintes sont coulées en plâtre, on fixe les deux fragments du bas de façon que les dents qu'ils supportent s'articulent aussi bien que possible avec les dents du haut. Sur l'empreinte ainsi obtenue, on fait, par les procédés ordinaires de prothèse, une gouttière en vulcanite, ou en métal coulé qui solidarise les dents des deux fragments réduits en occlusion normale. Ces gouttières qui entourent les faces vestibulaire et linguale des dents, en ménageant autant que possible les faces triturantes, sont fixées en place par du ciment, ou par de petites vis qui se logent dans les espaces interdentaires.

Ce sont d'excellents moyens de contention, mais qui présentent de gros inconvénients. *Ils imposent la prise*

d'empreintes sur des tissus contus et très sensibles ; ils nécessitent *la présence d'un mécanicien habile et d'un laboratoire outillé.* Une fois en place, ils sont beaucoup plus volumineux que les systèmes précédemment décrits. D'autre part, ils rendent impossible le nettoyage des dents et irritent forcément beaucoup plus la muqueuse.

Une variante de ces gouttières consiste à ajuster des couronnes sur les dents réduites en bonne position, et à solidariser ces couronnes par des fils de laiton soudés à elles. L'appareil est plus léger, d'un nettoyage plus facile, mais oblige toujours à un travail au laboratoire du mécanicien dentiste. (Fig. 35.)

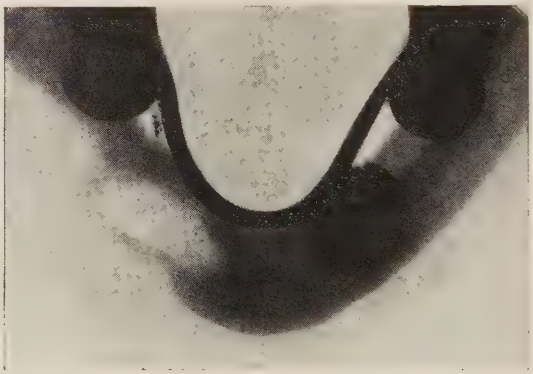

Fig. 35. — Contention mono-maxillaire par couronnes solidarisées avec un fil de laiton.
(J..., observation N° XLII).

Telles sont les diverses méthodes de contention mono-maxillaire en allant des plus simples aux plus compliquées.

2° Contention intermaxillaire.

Le principe de cette méthode est d'utiliser le maxillaire supérieur et plus spécialement les dents du maxillaire supérieur comme attelle.

C'est la *contention bouche fermée, ou blocage intermaxillaire.*

a) Le moyen le plus simple de la réaliser est d'établir sur un certain nombre de dents des **ligatures** avec des fils de laiton passant autour des collets. (Fig. 36.) Puis

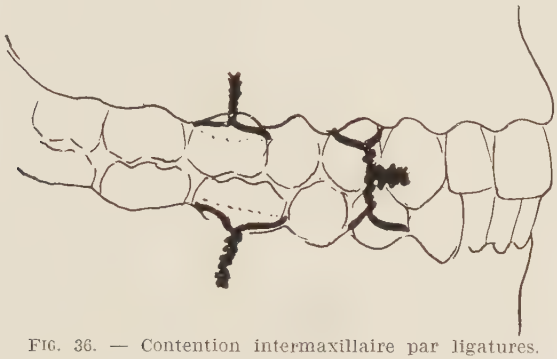

FIG. 36. — Contention intermaxillaire par ligatures.

on solidarise les fils entourant les dents du haut à ceux entourant celles du bas. Si l'on combine judicieusement ces ligatures, on obtient une excellente réduction et une contention parfaite.

b) On peut aussi ajuster **2 arcs filetetés,** l'un sur

FIG. 37. — Contention intermaxillaire à l'aide de deux arcs réunis par des ligatures.

les dents du maxillaire supérieur, l'autre sur les dents du maxillaire inférieur, en position de réduction. (Fig. 37.)

Puis, ces arcs étant fixés aux dents avec des bagues d'Angle, ou des ligatures au fil de laiton, on solidarise l'arc supérieur avec l'arc inférieur à l'aide de ligatures. On obtient ainsi un très bon blocage.

c) On peut également couler **deux gouttières en argent ou en maillechort**, sur des groupes de dents du haut et du bas, et réunir par un système de verrouillage, comme le préconisaient Morestin et Ruppe.

d) Mais la méthode la plus simple que nous ayons trouvée, et que nous préconisons, est *celle décrite primitivement par Oliver et Eby, et* **modifiée par Ivy**. (Fig. 38.)

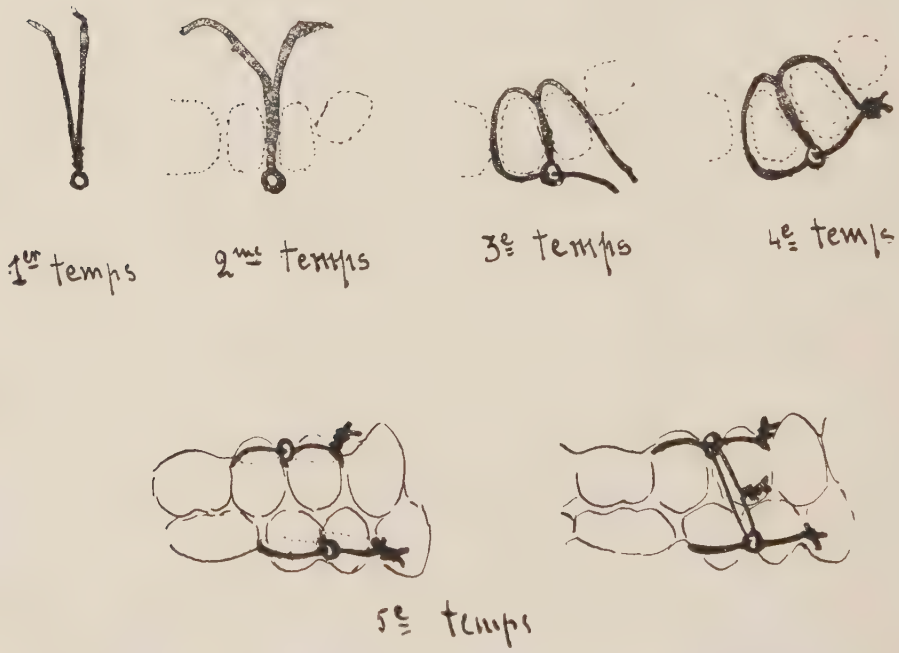

FIG. 38. — Contention inter-maxillaire par le procédé d'Ivy.

Prendre un fil de laiton (ou mieux de maillechort au 5/10) de 6 centimètres environ, le plier en deux, faire une petite boucle au milieu ; introduire alors les deux extrémités entre les deux pré-molaires, contourner le collet de ces dents, passer chacune de ces extrémités entre la pré-molaire et la dent adjacente, repasser dans la boucle et serrer fortement en tournant les deux extrémités. On obtient ainsi une boucle vestibulaire solidement fixée par cette ligature en huit sur les deux pré-molaires. On place ainsi quatre boucles, deux en haut, deux en bas, et il suffit de solidariser par une ligature les deux boucles correspondantes pour avoir un blocage parfait. (Fig. 39, 40.)

Pour obtenir un bon ajustage des ligatures, *il est utile d'employer des pinces de Terrier* qui, fixées à l'extrémité des fils, empêchent de piquer la muqueuse, et fournissent par leurs anneaux une excellente prise pour la traction.

Si les prémolaires manquent, les boucles peuvent être placées sur des dents plus antérieures ou les molaires du fond.

Cette méthode se *fait très facilement au lit du malade*, elle ne nécessite la prise d'aucune empreinte et, pour des mains exercées, est très rapide.

Elle permet, de plus, le *nettoyage* de la face vestibulaire des dents, étant de peu d'encombrement.

Elle sert aussi de *moyen de réduction*. Dans ce cas, placer la boucle supérieure sur un plan plus antérieur (au niveau de la canine par exemple), faire une ligature intermaxillaire oblique. La réduction s'obtient en vingt-quatre-quarante-huit heures.



Fig. 39.

Contention intermaxillaire par ligature d'Ivy.
(S... observation N° XXV).

Le gros avantage de cette méthode est qu'avec elle le blocage peut être facilement levé, que l'on peut surveiller la consolidation. Point n'est besoin de replacer des œillères au niveau des dents, il suffit de sectionner le fil intermaxillaire pour libérer la bouche et de replacer un fil analogue pour installer le blocage.

Les seuls inconvénients sont ceux du blocage. Un sujet en position de blocage a son maxillaire inférieur complètement immobilisé, d'où impossibilité de s'alimenter avec des choses solides, il faut donc *le soutenir avec des aliments liquides* ou semi-liquides très nourrissants qui passeront par le vestibule de la bouche. Un blessé ainsi traité, quoiqu'on en ait dit, supporte très bien ce nouveau genre d'alimentation, au prix d'une activité en général très réduite pendant un certain temps.

On a reproché à cette méthode la possibilité d'ankylose temporo-maxillaire, mais jamais cette complication n'a été observée après un tel traitement. L'ankylose ne se voit jamais dans les fractures du corps du maxillaire inférieur, on ne la rencontre que dans certaines fractures du col du condyle, et surtout chez l'enfant.

Autre reproche : le blocage favorise l'infection de la bouche et les complications pulmonaires. Il n'en est rien. On sait que lorsqu'une fracture ouverte de jambe est infectée, l'immobilisation la plus sévère s'impose, et qu'un plâtre bien fait est de rigueur. Le blocage est le meilleur moyen d'immobiliser le maxillaire. D'ailleurs rien n'empêche de drainer les collections suppurées qui pourraient se produire par la voie sus-hyoïdienne qui reste libre.

En cas de complications pulmonaires, le blocage n'aurait qu'à être suspendu temporairement.

Fig. 41.
Contention
cranio-maxillaire
par fronde.

Fig. 42.
Contention
cranio-maxillaire
par le casque
de Darcisse modifié.

Ces quelques inconvénients ne sont donc rien en comparaison des avantages qu'il présente. *Le blocage doit donc être considéré comme le meilleur moyen de réduction et de contention.*

3° Contention crano-maxillaire.

Ici le point d'appui n'est plus le maxillaire inférieur ni le maxillaire supérieur, mais le crâne.

a). La variante la plus simple en est **la fronde**. C'est un excellent moyen dans les fractures sans déplacement, sans perte de substance où toutes les dents peuvent être conservées. On l'emploie volontiers chez l'enfant et comme moyen d'immobilisation d'attente. (Fig. 41.)

La fronde est faite soit en caoutchouc, soit avec une bande de toile. On la fend à ses deux extrémités et l'on conserve seulement intacte la partie médiane que l'on applique sur le menton. Les chefs supérieurs sont noués sur le vertex, les chefs inférieurs, sur la nuque. Le seul ennui, c'est qu'elle prédispose à la pyodermite de la région mentonnière à cause de la salivation exagérée qui entraîne la macération de la peau.

b) Dans cette catégorie rentre l'**appui cranio-facial de Darcissac** : Le point fixe est constitué par une couronne en tarlatane plâtrée s'appuyant sur l'épine nasale, le zygoma, l'apophyse mastoïde et l'occiput. On peut utiliser également les nouvelles matières plastiques cellulosiques. Des tiges latérales ou médianes relient cet appui à une gouttière fixée sur le maxillaire inférieur. (Fig. 42.) C'est là une méthode rarement employée, qui ne trouve son indication que lorsqu'il y a des lésions associées de l'étage moyen du massif facial.

B) Méthodes chirurgicales.

Les méthodes chirurgicales que l'on a opposées aux méthodes prothétiques sont l'*ostéosynthèse* et la *greffe*. Elles ont été surtout employées pendant la guerre et dans les années qui suivirent.

Tandis que tous les chirurgiens ont toujours été d'accord sur les modalités de la lutte contre l'infection, pendant longtemps on a discuté les indications respectives des méthodes chirurgicales et prothétiques. *Actuellement l'accord semble fait au détriment des méthodes chirurgicales qui sont des méthodes d'exception.*

1° Nous ne parlerons pas de l'esquillectomie. Nous avons déjà dit que c'était une méthode à rejeter primitivement. Sebileau et les enseignements de la guerre ont montré qu'il fallait être conservateur à tout prix, et qu'il ne fallait jamais nettoyer immédiatement un foyer de fracture en enlevant des esquilles qui étaient encore douées d'une certaine vitalité. Il faut attendre que le mort se sépare du vif ; on évite ainsi nombre de pseudarthroses.

Les opérations chirurgicales trouvent leur application *là où le traitement orthopédique simple a échoué, ou n'est pas possible.*

2° L'ostéosynthèse.

Consiste à faire une fixation des fragments, non pas en utilisant les dents implantées sur ceux-ci, mais le corps de l'os lui-même.

Les différentes méthodes préconisées ont été les plaques vissées dites plaques de Lambotte, et les ligatures

métalliques avec du fil de bronze d'aluminium passées dans des trous forés dans l'os.

Pour n'entraîner aucune altération du paquet vasculo-nerveux dentaire inférieur qui parcourt l'os, ces trous doivent être forés *le plus près possible du bord inférieur* (Fig. 43), en se tenant à une notable distance du foyer de fracture.

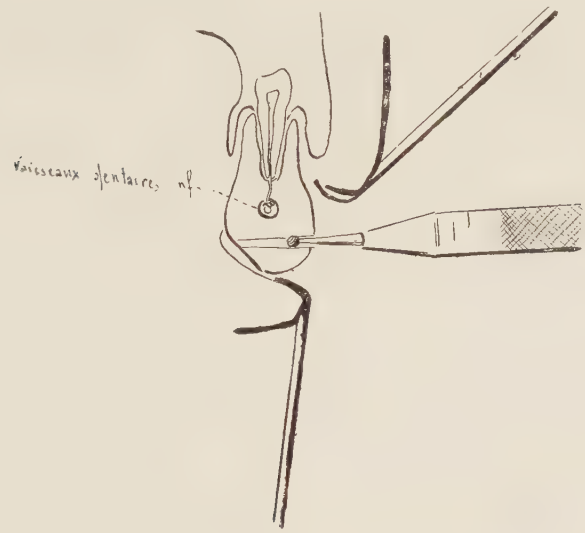

FIG. 43. — Point où doit être foré l'os pour éviter le paquet vasculaire.

L'opération est simple : après incision des plans cutanés au-dessous du bord inférieur du maxillaire inférieur (Fig. 44), on rugine l'os sur ses deux faces externe et interne, puis, à l'aide d'une fraise montée sur un tour électrique ou d'un foret, on fait deux trous dans l'os (Fig. 45) ; on passe alors deux fils tracteurs qui permettent la réduction. (Fig. 46.) Pour maintenir la réduction, il suffit de croiser l'un des fils en huit sur le bord inférieur et de garder un autre fil qui réunit directement les

Fig. 44.

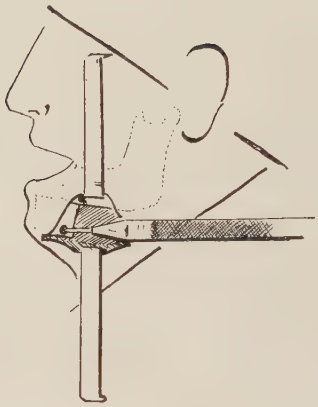

Fig. 45.

Fig. 46.

Fig. 47.

Technique de l'ostéo-synthèse au fil métallique.

Fig. 44. — Incision des plans superficiels.
Fig. 45. — Perforation de l'os au tour électrique.
Fig. 46. — Réduction à l'aide de fils tracteurs.
Fig. 47. — Maintien de la réduction en croisant l'un des deux fils.

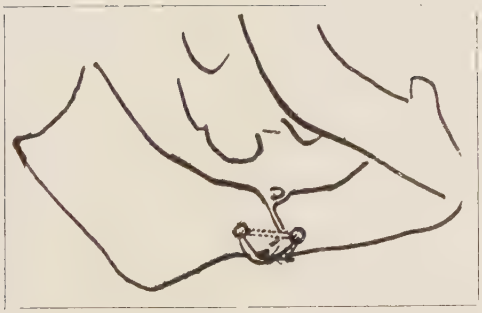

FIG. 48.

Ostéosynthèse au fil métallique.
.... Fil direct.
—— Fil croisé sur le bord inférieur du maxillaire inférieur.

deux trous que l'on a faits. (Fig. 47.) Les tissus superficiels sont fermés au crin par points séparés. (Fig. 48.)

Le seul inconvénient de cette intervention est de faciliter la *production d'un foyer d'ostéomyélite chronique* parce que l'on opère dans un milieu infecté, et que l'on place des corps étrangers au niveau d'un foyer de fracture. Pour en diminuer la fréquence, il faudra enlever les fils métalliques dès que la consolidation sera obtenue ; et c'est un avantage du fil, d'être facile à enlever sous anesthésie locale. De même, on supprimera les esquilles osseuses qui pourraient s'être produites et donner des abcès ou des fistules à répétition.

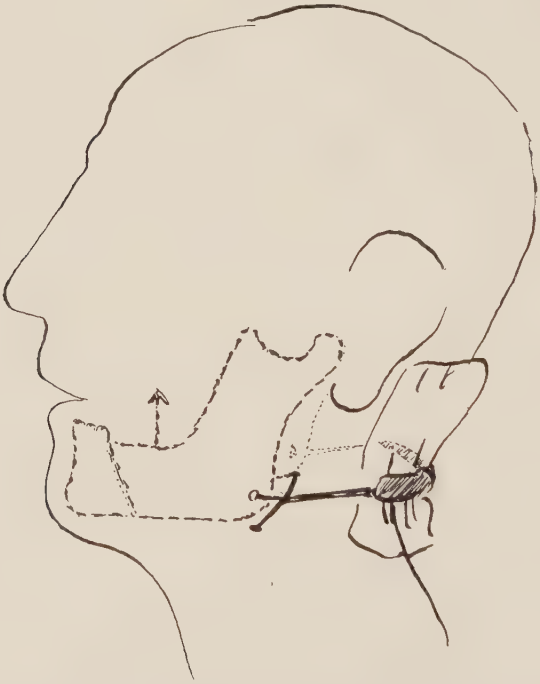

Fig. 49. — Procédé de Lenormand et Darcissac.
Réduction et contention de la bascule du fragment distal dans les fractures non dentées du maxillaire inférieur.

A côté de l'ostéosynthèse simple, il faut savoir que l'on peut combiner *la greffe avec l'ostéosynthèse*. Après immobilisation des deux fragments on remplit le lit de la fracture avec des greffons ostéopériostiques.

Une méthode à signaler à propos de l'ostéosynthèse est celle préconisée par Lenormand et Darcissac pour réduire la bascule du fragment distal dans les fractures non dentées du maxillaire inférieur. Après incision de la peau, on fait deux trous au niveau des angles gauche et droit et, à l'aide d'un fil métallique passé entre ces deux trous, on fait une traction par l'intermédiaire de la nuque. (Fig. 49.)

3° La greffe osseuse.

La greffe osseuse est la méthode héroïque qui s'impose lorsqu'il y a une perte de substance trop importante ou une pseudarthrose.

Elle ne doit jamais être faite primitivement, mais tardivement.

a) On peut faire une **greffe par glissement** en utilisant le bord inférieur du maxillaire inférieur que l'on détache au ciseau et que l'on interpose au niveau du foyer de fracture, les deux fragments étant toujours immobilisés préalablement par un blocage. Cette méthode a donné d'excellents résultats entre les mains de notre Maître, le Docteur Desgouttes, qui nous en a beaucoup vanté les mérites.

b) On peut aussi faire une **auto-greffe** en prélevant un greffon segmentaire au niveau d'une côte de la crête iliaque ou du tibia.

c) Mais actuellement, on a presque toujours recours aux greffes **ostéo-périostiques à la Delagenière**. Dans ce cas, il faut attendre plusieurs mois pour que la région soit parfaitement désinfectée. On prélève les greffes le plus souvent au niveau du tibia et, après avoir fait une bonne immobilisation par un blocage inter-maxillaire, on prépare un lit au niveau de la pseudarthrose entre les deux fragments préalablement avivés.

Les greffes primitives sont actuellement complètement abandonnées à cause des échecs qu'elles ont donnés.

L'étude des statistiques de guerre a montré qu'on a des résultats intéressants dans 75 % des cas.

Mais à condition de se rappeler que les indications essentielles sont d'exécuter la greffe tardivement, au moins huit mois après le traumatisme, alors que la région est complètement désinfectée, et d'immobiliser très soigneusement les deux fragments par un blocage inter-maxillaire.

4° Nous avons parlé longuement du phénomène de cristallisation du cal qui se produit normalement vers le quinzième jour. Nous n'y reviendrons pas. Mais si la fracture est vue par le praticien tardivement lorsque le cal dur s'est déjà formé, toutes les manœuvres décrites précédemment, tant manuelles que prothétiques, pour obtenir une bonne réduction, échouent. Cette réduction ne peut alors être obtenue que par une opération sanglante, c'est l'OSTÉOTOMIE MANDIBULAIRE.

Par une incision cutanée, le chirurgien passe à l'aide d'une pince courbe (pince de Gouilloud) une scie de Gigli (Fig. 50) ; il scie alors suivant le trajet de la fracture.

(Fig. 51.) Souvent il est obligé de terminer en donnant un coup de ciseau à froid : les fragments se mobilisent alors très facilement l'un sur l'autre. On les fixera en

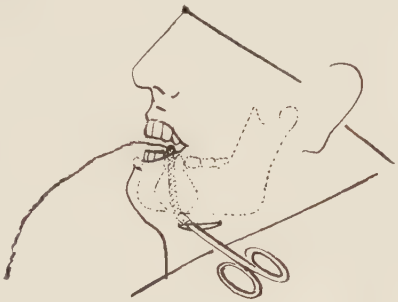

Fig. 50. — Ostéotomie mandibulaire. Introduction d'une scie de Gigli à l'aide d'une pince glissée par l'incision sus-hyoïdienne.

bonne position par une des méthodes de contention précédemment décrites.

Ce qui caractérise essentiellement ces méthodes chirurgicales, *c'est qu'elles sont des méthodes d'exception et que ce ne sont pas des méthodes exclusives :* après une

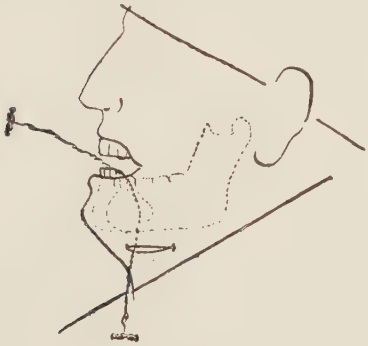

Fig. 51. — Ostéotomie mandibulaire. Repasser avec la scie de Gigli dans l'ancien foyer de fracture.

ostéosynthèse, il est souvent indiqué de compléter l'intervention par un blocage. Avant de faire une greffe, il faut toujours préparer un système de blocage parfait.

5° Le chirurgien aura encore à intervenir dans deux ordres de complications : hémorragiques et infectieuses.

En cas d'hémorragie :

a) S'il s'agit d'une hémorragie précoce peu abondante de la dentaire inférieure, un tamponnement soigné suffit souvent.

b) Sinon on opérera comme dans les cas de résection partielle du maxillaire inférieur, par écrasement du vaineux entre les mors de la pince-gouge.

c) Si l'on a affaire à des hémorragies récidivantes ou inquiétantes par leur abondance, surtout s'il y a de gros dégâts ostéo-cutanés, recourir d'emblée à la ligature de la carotide externe.

L'infection du foyer de fracture détermine la production de petits *ostéo-phlegmons* qui sont rarement graves.

La conduite généralement adoptée est la suivante :

a) Incision des téguments à un centimètre en dedans du bord inférieur du maxillaire inférieur ;

b) Perforation des plans profonds avec une pince courbe qui va à la recherche du pus ;

c) Drainage le plus souvent aux crins.

Parfois même un simple drainage en séton avec une aiguille de Reverdin et des crins suffit. *Ce qu'il faut retenir, c'est que si les hémorragies graves sont exceptionnelles, les complications infectieuses plus ou moins subaiguës sont assez fréquentes.*

CHAPITRE III

INDICATIONS DES DIVERSES MÉTHODES DE TRAITEMENT

Les indications sont bien différentes suivant la période à laquelle est observé le blessé.

A. — S'IL EST VU IMMÉDIATEMENT APRÈS SON ACCIDENT

Le traitement sera *essentiellement un traitement local et général préventif de l'infection.* Les manœuvres orthopédiques sont réduites au minimum.

Cela se comprend aisément et, pour qui a fait des gardes comme interne dans de grands centres, comme à l'Hôtel-Dieu de Lyon, il n'est pas possible de concevoir autrement les soins à donner aux blessés de la face : le grand nombre de blessés que l'on est amené à soigner, l'organisation des services d'urgence, ne permet pas de faire actuellement la réduction immédiate des fractures.

Donc, lavage et nettoyage des plaies cutanées et muqueuses.

Sérum antitétanique toutes les fois qu'il y a *plaie souillée.*

Immobilisation provisoire à l'aide d'une *fronde* de toile ou de caoutchouc.

B. — PLUS TARD

C'est-à-dire dans les jours qui suivent, le traitement devient alors véritablement actif.

Le traitement antiseptique continue à être de rigueur, mais le *traitement orthopédique* peut être entrepris avec toutes chances de succès.

Encore faut-il bien savoir que certains blessés (les polyblessés des accidents des rues et des routes, si fréquents actuellement), restent entre la vie et la mort de nombreux jours ; le traitement général prime alors tout et un traitement orthopédique correct doit être remis à plus tard.

La conduite à tenir dans la majorité des cas est la suivante :

1° Radiographie du foyer de fracture supposé cliniquement, avec les principales positions que nous avons signalées pour déceler le trait de fracture, le déplacement des fragments, la présence de dents dans le foyer, les esquilles et les corps étrangers.

Chez l'enfant en bas âge, souvent indocile, il est nécessaire de maintenir solidement la tête pendant la prise du film ; parfois même, une anesthésie générale peut être discutée.

2° Nettoyage de la bouche avec lavages répétés sous pression, détartrage et application de teinture d'iode fraîchement préparée.

De plus *extraction :*

a) *De toute dent dont la racine est située dans le foyer de fracture ;*

b) Des dents infectées que l'on rencontre dans la cavité buccale.

Ceci afin de prévenir la suppuration et la pseudarthrose.

3° Réduction des fragments en bonne position, s'il existe un déplacement.

Les arcades dentaires du haut et du bas doivent se correspondre.

Cette réduction est très facile dans les fractures récentes; elle se fait à l'aide de tractions manuelles, de ligatures sur les dents, ou même à l'aide de pinces ; mais peu à peu, la fracture se consolide, le cal fibreux se forme qui « cristallise » vers le quinzième jour.

La réduction peut être alors difficile. On essaiera toujours de l'obtenir par les tractions divergentes à l'aide de points fixes fournis par l'arcade dentaire supérieure.

Si elle est impossible, c'est l'*indication non discutable de l'ostéotomie* que l'on pratique suivant la technique que nous avons indiquée.

Pour apprécier le degré de réduction, on se basera uniquement sur les dents antagonistes ; correspondance de l'espace interincisif inférieur et supérieur médian, — rapport des canines du haut et du bas, — rapport des premières molaires du haut et du bas.

4° Contention de la fracture.

C'est le point le plus délicat à discuter. Le système de

contention, la durée de la contention, dépendent de deux facteurs :

a) *Des considérations anatomo-cliniques générales*, il faut tenir compte de l'âge du blessé, de son état général, de ses autres blessures, de ses tares antérieures, et ne pas se cantonner uniquement dans sa sphère : il faut agir en médecin et non en spécialiste.

b) *Des types anatomo-cliniques de fracture*, et alors le spécialiste triomphe, mais le nombre de méthodes proposées tend à embrouiller les idées.

Dans la pratique courante, la conduite à suivre varie s'il s'agit d'une fracture avec perte de substance ou d'une fracture sans perte de substance.

I. Fractures sans perte de substance et fractures avec perte de substance de un centimètre qui peuvent leur être assimilées. Ce sont les fractures du temps de paix.

Vérifier immédiatement la denture du sujet ; trois cas peuvent se présenter :

1° **Les deux fragments possèdent des dents.**

Il faut s'en servir pour immobiliser le maxillaire en bonne position.

Un moyen excellent dans tous les cas est le *blocage intermaxillaire*. Mais son grand inconvénient est de maintenir la bouche fermée, c'est un moyen que certains trouvent barbare et qui n'est pas indispensable dans ce cas.

Une très bonne contention peut être réalisée à l'aide de *deux bagues d'Angle et d'un arc vestibulaire* que l'on solidarise avec les dents à l'aide de ligatures. C'est la

méthode préconisée par Pont. Plus simplement, on peut utiliser *un arc fileté avec des ligatures.*

Cette méthode, la plus simple, est très bien supportée ; elle permet l'immobilisation bouche ouverte. C'est en même temps un appareil de réduction s'il existe quelque dénivellation en hauteur ; c'est aussi un appareil de contention. C'est celui qui est à préférer de beaucoup.

2° **Un des fragments n'est pas denté.** En général, le postérieur.

C'est l'*indication formelle du blocage intermaxillaire.* Il s'agit de maintenir la partie dentée de la mandibule dans ses rapports normaux avec la partie correspondante du maxillaire supérieur. La portion non dentée, la postérieure en général, s'immobilise par contracture des muscles masticateurs.

C'est *le cas classique de la fracture de l'angle et de la fracture du col.*

On peut réaliser facilement ce blocage à l'aide d'une *fronde ; ce moyen* est défendable quand il n'y a pas de déplacement.

Autrement, et si l'on veut être sûr de sa réduction, il est préférable d'*utiliser les ligatures d'Ivy* sur les groupes de prémolaires correspondantes du haut et du bas. On réalise très rapidement, et à peu de frais, un blocage excellent qu'il est facile de lever en coupant les ligatures réunissant les boucles du haut et du bas. C'est, de plus, un excellent moyen de réduction.

3° **Les deux fragments ne sont pas dentés.**

C'est le cas classique du vieillard édenté. On peut alors,

s'il n'y a pas de gros déplacement, se contenter d'une *fronde d'immobilisation.*

S'il y a un *déplacement marqué,* on peut poser l'indication d'*ostéosynthèse avec fil métallique,* et ablation du fil dès que le cal s'est formé.

4° **Cas particulier. Fracture du rebord alvéolaire.**

a) S'il existe une *simple félure,* toujours tenter la réduction et la contention, soit à l'aide de ligatures simples, soit à l'aide d'un arc et de ligatures. Surveiller la vitalité des dents traumatisées.

b) Si le *fragment est complètement détaché,* il a peu de chance de se ressouder parce que les apex des dents implantées sont dans le foyer. L'enlever alors pour prévenir les phénomènes infectieux. Une prothèse de remplacement rétablira la fonction masticatoire ultérieurement.

II. Fractures avec perte de substance de plus d'un centimètre

Dans ce cas, nous n'insisterons pas sur le *traitement des plaies qui constitue l'occupation principale du praticien pendant longtemps.* A ce sujet reprennent les vieilles discussions pour savoir s'il faut fermer primitivement ou non les plaies cutanées et muqueuses. Nous avons suffisamment insisté au début de ce travail pour n'y pas revenir.

Une bonne règle de conduite tend à essayer de fermer les plaies muqueuses et de rapprocher simplement les

bords cutanés pour avoir un bon drainage sus-hyoïdien au point déclive et pour guider la cicatrisation.

Quant au foyer de fracture, on sera sobre de manœuvres opératoires. Si l'on a suffisamment de points d'appui dentaires sur les fragments qui restent, on s'efforcera d'obtenir une immobilisation aussi parfaite que possible par contention mono-maxillaire, ou par contention intermaxillaire.

Cette immobilisation devra être maintenue longtemps.

S'il existe, de plus, des dégâts du côté du maxillaire supérieur ou du nez, on pourra avoir recours à un appui cranio-facial.

Que donnera le traitement orthopédique dans ces cas ?

1° *Si la perte de substance est inférieure à 2 centimètres*, on peut obtenir une consolidation en conservant un articulé dentaire qui, s'il n'est pas parfait, n'en est pas moins très suffisant.

2° *Si la perte de substance est plus étendue :* il fallait se résoudre autrefois à sacrifier l'articulé ou se résigner à la pseudarthrose. C'étaient là des discussions d'école, les uns préférant conserver l'articulé, les autres conseillant la pseudarthrose avec prothèse de remplacement ultérieurement.

Actuellement, on pose l'indication d'une greffe osseuse ou ostéopériostique à la Delagenière. Mais cette intervention doit être faite tardivement, au moins huit mois après la blessure, dit Psaume dans sa thèse, et *après l'échec des autres thérapeutiques.*

Il n'est pas rare, en effet, (Fig. 52) de voir se reconstituer, après une longue et bonne immobilisation, un arc

FIG. 52. — Reconstitution d'un arc osseux après une fracture ballistique de la symphyse mentonnière.

osseux qui naît de la substance conjonctive du cal, milieu éminemment ossifiable.

C) Si le malade est vu plus tardivement, IL PEUT SE PRÉSENTER POUR UNE COMPLICATION.

Les plus fréquentes sont : les abcès et les fistules, les pseudarthroses, les vices d'articulation, les cicatrices vicieuses de la peau ou de la muqueuse.

1° LA CONDUITE A TENIR EN FACE D'UN ABCÈS compliquant un foyer de fracture est simple.

Vérifier tout d'abord s'il n'existe pas *un corps étranger*, fragment de dents, racine, esquille mobile *dans le foyer, en faisant un cliché radiographique.*

L'abcès étant bien collecté, et pour cela on a toujours intérêt à attendre, *simple ponction au bistouri au point déclive suivie d'un drainage aux crins par la voie sus-hyoïdienne.*

Ce traitement n'entrave en rien le *traitement orthopédique* ordinaire, qui sera, dans ce cas, surveillé de très

près. C'est la conduite à tenir pour les fractures infectées de la jambe.

Si on sait utiliser l'action merveilleuse des grands lavages de la bouche, ces infections ne sont jamais graves; c'est du moins ce qu'a montré l'enseignement de la guerre, les phlegmons gazeux du plancher de la bouche sont exceptionnels, les infections putrides avec septicémie rarissimes. Ces foyers en contact avec la bouche semblent en quelque sorte vaccinés.

2° En présence d'une fistule.

Le premier geste est de *vérifier radiographiquement le foyer de fracture.* S'il existe une dent dont la racine est dans le foyer, s'il existe des esquilles mobiles, la simple ablation de ces corps étrangers suffira souvent à tarir la fistule. A ce traitement, il faut adjoindre un *bon système de contention.*

3° En face d'une pseudarthrose.

La conduite est différente suivant qu'il existe, ou non, une perte de substance étendue.

a) Quand il n'y a *pas de perte de substance*, un traitement sanglant très simple s'impose. On n'attend pas que la suppuration soit tarie. Par une incision parallèle au bord inférieur du maxillaire, on dénude l'extrémité des deux fragments que l'on avive, puis on les maintient en bonne position par un appareil de contention propice, ou un blocage.

La plupart de ces pseudarthroses qui sont celles que l'on rencontre dans la pratique civile, sont évitées par un traitement correctement institué dès les premiers

jours : ablation des corps étrangers situés dans le foyer, et bonne immobilisation.

b) S'il y a une perte de substance de 4 c/m consécutive à une fracture qui date de plus de huit mois, et qui a été traitée par une immobilisation rationnelle et prolongée, on peut, avec Psaume, poser l'*indication formelle d'une greffe osseuse.* D'après lui, l'indication est discutable lorsque la perte de substance dépasse 4 c/m et lorsque le système dentaire ne permet pas une bonne immobilisation. Il faudrait alors avoir recours à une *prothèse de remplacement.*

4° Le vice d'articulé.

Qui entrave considérablement la mastication et diminue le coefficient masticatoire, pose l'indication formelle de *l'ostéotomie.*

Section du cal avec la scie ou le ciseau et, après réduction manuelle ou par blocage, *contention* de la fracture pendant le temps nécessaire et avec l'appareil qu'impose la denture du sujet.

Quant aux cals exubérants gênant par leur volume ou créant des déformations trop considérables au côté de la face, ils seront resséqués à la pince-gouge ou au ciseau.

5° Les cicatrices vicieuses de la peau et les brides muqueuses.

Sont traitées suivant les procédés habituels : *dilatation, section et dilatation,* comme le préconisaient Claude et Francisque Martin. La dilatation peut être obtenue à l'aide de gouttières lourdes, ou plus simplement, comme l'a fait souvent Pont, avec des gouttières moulées en stents.

Pour la section, on utilisera de préférence le couteau diathermique qui donne des cicatrices plus souples.

Il faut savoir que *certaines brides doivent être respectées*, ce sont celles qui, après l'échec de toute thérapeutique, serviront de supports pour une prothèse de remplacement. Ce cas se rencontre surtout à la région médiane mentonnière et au niveau de l'angle.

6° On est exceptionnellement inquiété par des HÉMORRAGIES.

Si le cas se produisait, il faudrait :

a) Faire un tamponnement au niveau de la plaie ;

b) Si cela ne suffisait pas, écraser l'artère dentaire inférieure le plus souvent en cause dans son canal osseux à l'aide d'une pince-gouge ;

c) En dernier ressort, pratiquer la ligature de la carotide externe.

7° Quant aux FISTULES SALIVAIRES,

S'il s'agit d'une fistule glandulaire, l'abstention est de règle : la guérison surviendra spontanément.

S'il s'agit d'une section du canal de Sténon, il faut tenter une dérivation.

D. — SURVEILLANCE ULTÉRIEURE

1° La pose d'un appareil de contention nécessite une ALIMENTATION LIQUIDE OU SEMI-LIQUIDE pendant de longs jours. Cela évite d'ailleurs les mouvements intempestifs des deux fragments l'un sur l'autre. Cette alimentation

liquide n'a d'ailleurs aucune conséquence fâcheuse. Des pesées comparatives ont montré que les malades, même bloqués et suffisamment nourris, ne diminuaient que très peu de poids.

La surveillance de la courbe thermique, les grands lavages répétés, la vérification du système de contention, tels sont les soins ultérieurs.

2° Quand faudra-t-il cesser l'immobilisation ?

Cela variera essentiellement avec les caractères anatomiques de la fracture.

Dans les *fractures simples* à trait unique, immobilisées très tôt, le cal fibreux s'ossifie, *au bout d'un mois, d'un mois et demi, on recommence la mobilisation* progressive, et très rapidement on peut supprimer le système de contention.

Dans les *fractures qui s'infectent, quand il y a perte de substance, gros dégâts osseux, la durée d'immobilisation est beaucoup plus longue.*

Mais rentrent aussi en ligne de compte *l'âge du sujet, ses tares antérieures.* Devant une fracture simple qui ne se consolide pas dans des délais normaux quand aucune cause locale n'explique ce retard, il faut toujours suspecter *la syphilis et ne pas craindre de faire un Wassermann et un traitement d'épreuve.*

E. — Pour être complet, il nous faut dire deux mots de la conduite à tenir dans les FRACTURES PATHOLOGIQUES compliquant une ostéomyélite ou une tumeur.

1° La fracture compliquant un foyer d'ostéomyélite se traitera comme une fracture ordinaire compliquée

d'ostéite, c'est-à-dire par curetage du foyer, drainage au point déclive et immobilisation très soigneuse. Dans ce cas, *la durée de la contention est très prolongée.*

2° Au contraire, la présence d'une fracture compliquant une *tumeur du maxillaire inférieur* ne change en rien les indications thérapeutiques qui sont posées ordinairement. La résection sera faite comme d'habitude, la fracture passe au deuxième plan et l'on ne s'en inquiète pas.

CHAPITRE IV

OBSERVATIONS

Nous donnons dans les pages qui suivent les 42 observations inédites qui nous ont servi à l'élaboration de ce travail.

Ces observations sont très succinctes. Nous avons résumé en quelques lignes le genre de fracture, les circonstances de la production, le système de contention employé, la durée de la contention.

Pour simplifier encore, nous avons usé d'une notation permettant de représenter brièvement la denture d'un sujet.

Cette notation est expliquée par les deux schémas suivants : (Fig. 52.)

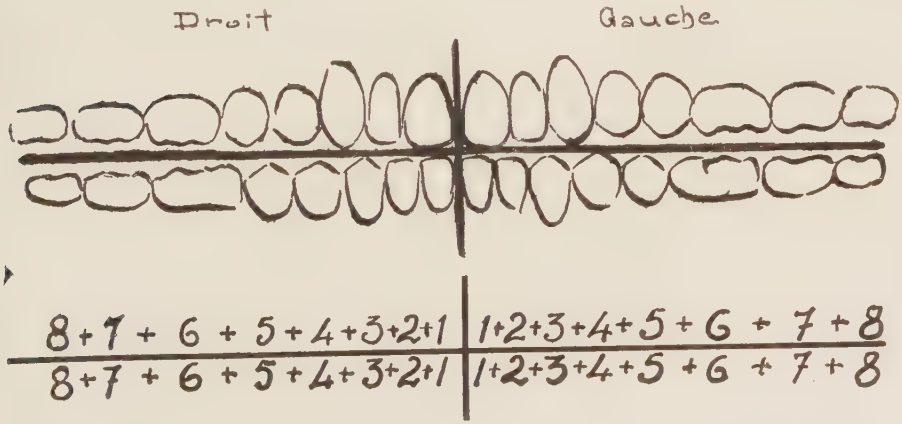

OBSERVATION N° I

(Clinique de M. le Professeur Tixier)

B..., 37 ans.

Fracture du rebord alvéolaire chez un édenté partiel, hémisection de la langue.

Entre à Saint-Philippe le 8 juin 1930.

Accident d'auto survenu dans la nuit. Le malade est incapable de donner des renseignements. Il s'est évanoui au moment du choc.

Il présente :

1° Une fracture du rebord alvéolaire du maxillaire inférieur. Il n'a plus aucune dent au maxillaire supérieur et n'a plus ses molaires inférieures. Toutes les dents qui lui restaient sont fixées à un fragment qui a sauté dans l'accident. (Fig. 7.)

2° Une hémi-section droite de la langue nécessitant une suture d'urgence à la soie.

3° Une plaie du menton que l'on suture au crin après nettoyage.

Le 12 juin 1930, devant les phénomènes inflammatoires, température, suppuration du plancher de la bouche, on est obligé, sous A. G. au chlorure d'éthyle, de faire l'exérèse de tout le bloc alvéolaire denté qui persistait, et qui était seulement retenu par un lambeau de muqueuse.

En huit jours, la muqueuse reprend son aspect normal. On est cependant obligé de faire une retouche sur le bord libre de la langue, les surfaces cruantées ne s'étant pas accolées par leur bord externe.

Ultérieurement : prothèse de remplacement.

OBSERVATION N° II

(Clinique de M. le Professeur Tixier)

E... Femme, 43 ans.

Fracture du rebord alvéolaire chez une pyorrhéique.

Le 16 avril 1929 la malade est tombée, la branche gauche du maxillaire inférieure a porté sur une marmite.

A l'entrée : température 38° avec trismus. Présence d'une grosse tuméfaction de la région sus-hyoïdienne, sans carac-

tère inflammatoire net, avec déchirure de la lèvre inférieure à 1/2 cm. de la commissure qui est intacte.

A l'examen de la bouche, $\overline{1\ 3+4+5}$ sont basculées du côté de la langue. Pas de point douloureux net au niveau du bord inférieur du maxillaire.

Radiographie : fracture du rebord alvéolaire sur un os très résorbé (pyorrhéique).

Le fragment fracturé supporte : $\overline{1\ 2+3+4+5}$.

Le 19 avril 1929. Extraction du fragment mobile qui ne peut se consolider et qui s'infecte. Curetage.

Guérison en 8 jours.

OBSERVATION N° III

(Service du Dr Rebattu)

P..., 49 ans

Fracture des deux rebords alvéolaires supérieur et inférieur. Fracture du nez, scalp de l'hémi-face.

Accident le 27 août 1929. Chute de 4 m. 50 ; il se déchire complètement la face.

Soigné à l'infirmerie de porte ; suture immédiate du lambeau frontal, du nez qui était complètement décollé et rabattu sur l'oreille gauche, de la lèvre supérieure, de la lèvre inférieure et du menton. (Dr Parthiot.)

28 août 1929 : transporté dans le service du Dr Rebattu ; les rebords alvéolaires supérieur et inférieur sont fracturés.

Immobilisation par une fronde et alimentation liquide.

Ultérieurement, greffe cartilagineuse du nez.

En trois semaines, les fragments alvéolaires se consolident et gardent leurs rapports normaux.

OBSERVATION N° IV

(Clinique de M. le Professeur Tixier)

B... Femme, 32 ans.

Fracture médiane avec décallage en hauteur, Blocage.

21 octobre 1930 : Coup de pied de vache sous le menton, perte de connaissance, se réveille trois heures après à l'Hôtel-Dieu.

22 octobre 1930 : Passe à Sainte-Anne. Présence de fracture médiane entre $\frac{|}{1\,|\,1}$ La malade ne peut fermer la bouche. Décallage en hauteur très net : le fragment gauche est remonté de 4 m/m environ. (Fig. 19).

23 octobre 1930 : Radio. Pas de dent au niveau du foyer. (Fig. 9).

27 octobre 1930 : Ligature sur $\frac{|}{3+2\,|\,3+5}$

Anesthésie générale au chlorure d'éthyle, extraction de $\frac{6+4+3\,|\,2+3+4+7}{7\quad|\quad 6+7}$

Arc fileté et ligatures sur $\frac{4+2\,|\,1+4.}{|}$

Blocage de réduction et de contention.

Le 6 novembre 1930, on cesse le blocage, on met uniquement un arc sur $\frac{|}{4+2\,|\,3+5.}$

Le 20 novembre 1930, la malade est revue. Il s'est reproduit un petit chevauchement. On fait de nouveau un blocage

27 novembre 1930. Réduction parfaite, aucun chevauchement, la fracture est solide ; on enlève le blocage.

OBSERVATION N° V

(Service du Dr Desgouttes)

C..., 20 ans.

Fracture para-médiane. Contention mono-maxillaire.

19 août 1928. Alors qu'il était à bicyclette, a été renversé par une auto. Perte de connaissance ; est transporté d'urgence à l'Hôtel-Dieu.

Vu le *21 août 1928.* Outre des plaies suturées de la lèvre supérieure, du rebord orbitaire et du nez, fracture para-médiane du corps, le fragment gauche est basculé du côté de la langue.

Radiographie. (Fig. 10.) Fracture oblique en biseau en avant de $\frac{|}{4\,|}$ le grand fragment est attiré vers la langue.

24 août 1928. Mise en place d'un arc prenant point d'appui sur $\frac{|}{6\,|}$ par une bague et une série de ligatures sur $\frac{|}{4+3\,|\,2+3+4+5+6.}$ (Fig. 33.)

1er septembre 1928. Le malade quitte le service. On a pratiqué la réduction du décallage par torsion de l'arc.

18 octobre 1928. La fracture est consolidée. L'articulé dentaire est conservé. On enlève l'appareil de réduction et de contention.

OBSERVATION N° VI

(Clinique de M. le Professeur Tixier)

A... Nègre, 38 ans.

Fracture para-médiane avec déplacement. Blocage.

Entre à Saint-Philippe le 6 avril 1929. A la suite d'accident par un ascenseur, le malade a une fracture du maxillaire inférieur et attend dix jours pour se montrer au médecin.

Renseignements difficiles à obtenir. Ne parle pas français.

A l'entrée : impotence fonctionnelle. Douleur au niveau de la branche horizontale droite.

Radiographie : le trait de fracture passe entre $\frac{|}{6+5, |}$ $\frac{|}{6\ |}$ étant compris dans le foyer.

Le 6 avril 1929. Réduction par blocage, ligature d'Ivy sur $\frac{|\ 4+5,}{|}$ arc fixé par une bague sur $\frac{|}{|\ 6}$ et par des ligatures sur $\frac{|}{5+4+3\ |\ 3+4+5}$ Ablation de $\frac{|}{6\ |}$

3 mai 1929. Le maxillaire paraît solide. On débloque.

OBSERVATION N° VII

(Service du Dr Alamartine)

D..., 26 ans.

Fracture para-médiane avec déplacement. Blocage.

Le 2 mai 1930. Renversé par une auto, il perd connaissance pendant un quart d'heure et se réveille en saignant abondamment du cuir chevelu et de la bouche. Il est transporté le lendemain à l'Hôtel-Dieu où il est hospitalisé.

Vu *le 12 mai 1930.* Grosse dénivélation para-médiane,

hémi-maxillaire droit plus élevé que le gauche. Un fragment intermédiaire portant $\frac{|}{|\ 1+2}$ semble voué à la nécrose.

13 mai 1930. Radio. (Fig. 53.)

1° Trait de fracture du corps du maxillaire inférieur oblique en bas et en arrière, partant entre $\frac{|}{1\ |\ 1}$.

2° Petit fragment portant $\frac{|}{|\ 1+2}$.

3° Au niveau du trait de fracture, présence de $\frac{3\ |}{|}$ en arrière du corps du maxillaire. La racine est séparée de la couronne.

Fig. 53. — Fracture para-médiane oblique avec une canine luxée en arrière du foyer de fracture.

13 mai 1930. A. G. chlorure d'éthyle : Extraction de

$$\frac{|\,1+6+7}{1\,|\quad 6+7}$$

On essaie d'inciser le plancher pour retrouver $\frac{3\,|}{|}$, mais sans succès.

20 mai 1930. L'exploration sous anesthésie locale du plancher permet de retirer la couronne de $\frac{3\,|}{|}$.

Blocage du fragment droit à l'aide de ligature sur $\frac{5+4\,|}{5+4\,|}$

3 juin 1930. Déblocage. Excellent état.

OBSERVATION N° VIII

(Clinique de M. le Professeur Tixier)

D..., 47 ans.

Fracture para-médiane gauche avec fistule du canal de Sténon droit. Paralysie faciale inférieure droite..Abcès sus-hyoïdien. Blocage.

Accident le 4 octobre 1930. Etant à bicyclette est renversé par une auto. Epistaxis sans perte de connaissance. Nombreuses plaies linéaires verticales au niveau de la région temporale droite, la région frontale droite et de la région massetérine droite.

Ces plaies sont suturées immédiatement à la porte par le Dr Clavel.

Le malade passe le lendemain dans le service du Professeur Tixier. Traitement : banal antiseptique pendant quinze jours. Il présente une fistule salivaire externe à droite.

19 octobre 1930. Radio : fracture au niveau de $\frac{|}{|\,5}$.

22 octobre 1930 (Dr Clavel-Freidel). A. G. éther. On essaie de cathétériser le canal de Sténon, mais on est arrêté à 1 cm. 1/2 de profondeur. Ponction au bistouri de la joue droite, en entrant dans la bouche près de l'orifice du canal de Sténon. Introduction dans le trajet d'un drain du volume d'un petit crayon. Ce drain est fixé par un crin à la muqueuse buccale ; son autre extrémité est coupée court, fendue longitudinalement et enfouie dans la joue. Enfin, on

passe une sonde dans le trajet fistuleux externe et on place une ligature sur ce trajet.

25 octobre 1930. La salive coule par le drain dans la bouche, on enlève le drain.

30 octobre 1930. On peut alors s'occuper du maxillaire. L'hémi-maxillaire gauche articulé normalement, le droit ne touche pas les dents du haut.

6 novembre 1930. Petit abcès au niveau du foyer de fracture bombant dans la région sus hyoïdienne.

Ligatures sur $\frac{4+3\ |}{4+3\ |}$

Extration de $\frac{|}{|\ 5}$.

Drainage au crin d'un petit abcès sus-hyoïdein.

7 novembre 1930. Blocage intermaxillaire. Le malade est revu tous les huit jours.

7 décembre 1930. Ablation du blocage. Excellent résultat tant au niveau de la fracture qu'au niveau de la fistule cutanée du canal de Sténon qui est tarie, la salive s'écoulant normalement au niveau de la muqueuse.

OBSERVATION N° IX

(Service de M. le Dr Cotte)

H..., 25 ans.

Fracture para-médiane sans déplacement. Blocage.

8 mai 1930. Chute de bicyclette sur le menton.

13 mai 1930. Vu pour la première fois. Pas de déformation apparente, mais gêne dans les mouvements d'ouverture et de fermeture. $\frac{|}{|\ 3}$ est très sensible, ainsi que $\frac{|}{7+5\ |}$

L'émail a sauté sur ces dents ainsi que sur $\frac{|\ 6}{5\ |\ 5+6}$

Présence d'une ecchymose au niveau des téguments recouvrant les articulations temporo-maxillaires.

14 mai 1930. Radio : 1° Trait de fracture entre $\frac{|}{3+2\ |}$ oblique en bas et en arrière.

2° La racine de $\frac{|}{3\ |}$ est dans le foyer.

3° Lésion de $\frac{|}{|\,6+7}$ indiquant l'extraction.
4° Pas de lésion apparente des condyles.
20 mai 1930. Sous anesthésie régionale et locale :
1° Extraction de $\frac{|}{|\,6+7}$ et $\frac{|}{3\,|}$
2° Mise en place de ligatures d'Ivy sur $\frac{|\,3+4}{|\,3+4.}$
3° Blocage intermaxillaire.
5 juin 1930. Déblocage. On commence la mobilisation.

OBSERVATION N° X

(Clinique de M. le Professeur Tixier)

C...., 27 ans.

Fracture para-médiane récidivante chez un épileptique. Contention mono-maxillaire.

Entre le 3 novembre 1928 à Saint-Philippe. C'est un épileptique qui, depuis l'âge de 15 ans, présente des crises. Pendant son service militaire, une crise détermine une première fracture du maxillaire inférieur, que l'on réduit sommairement, et qui laisse un vice d'articulé.

3 novembre 1928. Nouvelle chute dans la rue. A l'examen :
1° plaie et ecchymose de la région temporo-pariétale droite ;
2° Tuméfaction non douloureuse le long de la branche montante gauche du maxillaire inférieur ;
3° Tuméfaction douloureuse sur le menton ;
4° Pas de lésion de la muqueuse gingivale ;
5° Ancienne morsure de la langue, avec cicatrice un peu bourgeonnante.

Radiographie. Fracture para-médiane sans gros déplacement.

6 novembre 1928. Extraction de deux racines de $\frac{|}{6\,|}$ infectées. Immobilisation à l'aide de deux bagues d'Angle et d'un arc maintenu avec ses ligatures. (Fig. 53 *bis.*)

La réduction parfaite ne peut être obtenue, car l'ancienne fracture n'a pas été correctement réduite. Les deux molaires butent contre les dents antagonistes du haut.

La fracture une fois consolidée, on meulera les faces triturantes qui s'opposent à un bon articulé.

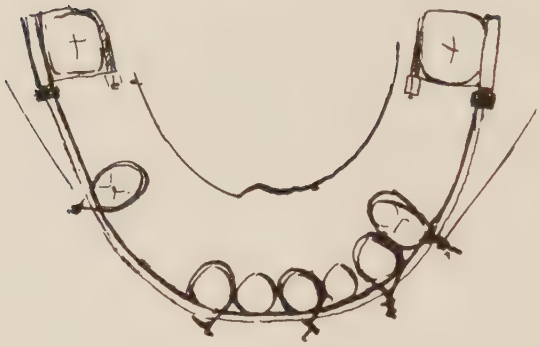

FIG. 53 *bis*.
Contention avec deux bagues d'Angle un arc des ligatures

Le malade quitte le service le 11 novembre 1928. Il sera surveillé tous les huit jours.

Contention : trois semaines.

OBSERVATION N° XI
(Clinique de M. le Professeur Tixier)

G... Homme, 44 ans.

Fracture paramédiane avec déplacement chez un épileptique. Blocage.

Ancien blessé de guerre, trépané au niveau de la calotte cranienne à droite.

Crises d'épilepsie généralisée à tous les changements de lune, sans aura net.

En tombant, s'est fracturé le maxillaire.

A l'examen : fracture médiane droite avec un chevauchement en hauteur très net de 1/2 centimètre entre $\frac{1}{2\,1}$ et $\frac{1}{3\,1}$

Le fragment le plus court, le droit, est remonté.

Radio : $\frac{1}{2\,1}$ est dans le foyer.

22 décembre 1930. Blocage intermaxillaire de réduction et de contention.

Extraction de $\frac{1}{2\,1}$

28 janvier 1931. Ablation du blocage ; très bon articulé.

OBSERVATION N° XII
(Service du Dr Desgouttes)

B..., 26 ans.

Fracture para-médiane avec déplacement. Contention mono-maxillaire.

Entre le *16 août 1928* dans le Service du Dr Desgouttes.

Le *9 août 1928*, en glissant dans l'escalier, son menton porte sur une marche.

On a essayé, à l'Hôtel-Dieu, de l'immobiliser avec un bouchon et une fronde de caoutchouc.

Vu le *16 août 1928*. Présence d'une fracture entre $\overline{|\,2+3}$. Gros chevauchement en hauteur de 1/2 centimètre environ.

18 août 1928. Radiographie : trait oblique entre $\overline{|\,2+3}$, $\overline{|\,3}$ est compris dans le foyer.

18 août 1928. Mise en place de bagues sur $\overline{6\,|\,6}$, extraction de $\overline{|\,3}$ compris dans le foyer, extraction de $\overline{5\,|}$ dont il ne subsistait qu'un chicot avec un kyste apexien.

Ajustage sur les dents restantes d'un arc ; par torsion progressive de l'arc, on pratique la réduction du chevauchement en hauteur existant entre $\overline{|\,2+4}$.

21 août 1928. Le malade quitte le service, il est suivi régulièrement. L'appareil de contention est laissé un mois.

OBSERVATION N° XIII
(Clinique de M. le Professeur Bérard)

L..., 33 ans.

Fracture para-médiane avec déplacement. Contention mono-maxillaire.

Le *10 juin 1927*, étant à bicyclette, a été tamponné par une auto. Transporté d'urgence à l'Hôtel-Dieu, a été opéré aussitôt par le Dr Guilleminet. Shock grave ; broiement de l'extrémité inférieure du fémur gauche, avec ouverture de

l'articulation ; broiement de l'extrémité inférieure de la jambe gauche ; enfoncement de l'hémi-thorax droit ; fracture du maxillaire inférieur.

A l'examen $\frac{2+1\,|}{|}$ ont été luxées, $\frac{|\,1}{|}$ a été sectionnée.

Chevauchement en hauteur entre $\frac{|}{|\,3}$ et $\frac{|}{|\,4}$; $\frac{|}{|\,4}$ est comprise dans le foyer de fracture et est extraite.

Radio : Trait de fracture entre $\frac{|}{|\,3}$ et $\frac{|}{|\,4}$, présence d'une esquille triangulaire à base inférieure.

Vu pour la première fois le *8 juillet 1927 ;* abcès au niveau du foyer de fracture dans la région sus-hyoïdienne gauche, incision, drainage.

Le 13 juillet 1927 : on place deux bagues d'Angle sur $\frac{|}{6\,|\,6}$. On ajuste un arc en le tordant entre $\frac{|}{|\,3}$ et $\frac{|}{|\,5}$, tout en maintenant l'écart normal entre ces dents. Fixation de l'arc aux dents antérieures, avec ligatures. (Fig. 32.)

18 juillet 1927 : l'appareil est bien toléré, on procède à la réduction progressive du chevauchement en tordant l'arc avec deux pinces, et en relevant le fragment postérieur. La réduction est parfaite. La suppuration s'est tarie au bout de dix jours, après élimination de petits séquestres.

9 août 1927. On enlève l'arc. Excellent articulé.

OBSERVATION N° XIV

(Service de M. le Dr Rebattu)

B..., 18 ans.

Fracture para-médiane du maxillaire inférieur. Contention mono-maxillaire.

Le 15 septembre 1929, il casse sa fourche de bicyclette et fait une chute sur la face.

Est transporté le *18 septembre 1929* dans le service du Dr Rebattu. Plaies contuses du menton, de la lèvre supérieure, du dos du nez et de tout le front, l'os étant à nu sur une paume de main. Fracture para-médiane du maxillaire inférieur, fracture transversale du maxillaire supérieur, les sinus gauche et droit sont opaques.

Le 28 septembre 1929. Réduction sous anesthésie générale

au chlorure d'éthyle de la fracture du nez ; mise en place d'un tuteur externe.

30 septembre 1929. Arc fileté ajusté sur les incisives prenant point d'appui sur les molaires.

21 octobre 1929. Quitte le service.

Revu un an après. Excellent résultat.

OBSERVATION XV

(Service du Dr Desgouttes)

J..., 48 ans.

Fracture para-médiane avec déplacement. Contention monomaxillaire.

Le 31 décembre 1928, est écrasé par un tronc d'arbre.

Vu le *21 janvier 1929.* Fracture para-médiane avec déplacement en hauteur.

23 janvier 1929. Anesthésie générale au chlorure d'éthyle.

Extraction de : $\frac{|}{|\ 2+3+6.}$

Bague d'Angle sur $\frac{|}{|\ 7.}$

Ligatures d'arc avec fil sur $\frac{|}{6+5+3\ |\ 1+4.}$

Réduction de la dénivélation en hauteur en tordant l'arc avec deux pinces.

Ablation de l'arc au bout d'un mois.

OBSERVATION N° XVI

(Infirmerie de Porte, Dr Mallet-Guy)

J..., 28 ans.

Fracture para-médiane avec déplacement. Contention monomaxillaire.

Le 2 octobre 1927, chute de motocyclette ayant entraîné :

1° Une fracture ouverte de l'avant-bras droit, soignée par le Dr Mallet-Guy, à l'infirmerie de Porte ;

2° Une fracture du maxillaire inférieur, avec luxation de $\frac{|}{2+1\ |\ 1+4.}$

3 octobre 1927. Radiographie : fracture para-médiane sans signe de fracture du condyle.

On place une bague d'encrage sur $\frac{|}{|\,5}$ qui permettra, à l'aide d'un arc, de réduire la dénivellation en hauteur existant entre les deux fragments gauche et droit, le fragment gauche étant abaissé. (Fig. 54.) Ligature avec fil sur $\frac{|}{|\,3}$ et $\frac{|}{4+3\,|}$

L'appareil est laissé en place 27 jours. On s'est contenté de remonter un peu le fragment gauche en tordant l'arc entre deux pinces. L'articulé est normal.

30 octobre 1927. La fracture semble consolidée. Ablation de l'arc. Le lendemain le malade, qui est boucher, mange un



Fig. 54.
Contention avec : un arc, une bague, des ligatures. Réduction par torsion de l'arc d'une dénivélation en hauteur.

bifteck. Le résultat se maintient excellent et l'on place ultérieurement une prothèse de remplacement.

Lors de l'expertise, le résultat était tel que l'on oublie de noter la fracture du maxillaire dans le procès-verbal.

OBSERVATION N° XVII
(Service de M. le Dr Rebattu)

B...

Fracture de 'angle gauche. Blocage.

Accident de moto *le 20 mai 1929.*

Radiographie *le 22 mai 1929.* Trait de fracture au niveau d'un point faible de l'os, zone d'ostéire raréfiante sous les racines de $\frac{|}{|\,7+8}$.

Racines dans le trait de fracture. Pas de déplacement considérable.

Vu *le 22 mai 1929*. Trismus marqué, plaie de la lèvre inférieure ; les incisives antérieures du haut et du bas restent distantes de un demi-centimètre.

24 mai 1929. Anesthésie générale au chlorure d'éthyle. Extraction de $\frac{2 \quad | \; 4+6+7}{7+6+5 \; | \; 5+7+8}$.

Curetage du foyer d'ostéite. Suture de la lèvre par deux crins.

27 mai 1929. Blocage intermaxillaire pour supprimer la béance interincisive.

23 juin 1929. Déblocage.

OBSERVATION N° XVIII

(Clinique de M. le Professeur Tixier)

B..., femme 28 ans.

Fracture de l'angle droit sans déplacement. Contention par fronde.

Accident le 7 novembre 1930.

La malade glissant sur la chaussée heurte le bord du trottoir avec sa joue droite. Un dentiste lui fait une radio et lui prescrit le port d'une fronde. Elle vient à l'Hôtel-Dieu huit jours après.

Radio : montre une fracture au niveau de l'angle droit avec $\frac{|}{8 \; |}$ compris dans le trait de fracture.

Anesthésie générale au chlorure d'éthyle. Extraction de $\frac{|}{8 \; |}$

Pendant quinze jours on maintient une immobilisation avec une fronde, car il n'y a pas de déplacement.

Excellent résultat.

OBSERVATION N° XIX

(Service de M. le Dr Laroyenne)

P..., 44 ans.

Fracture de l'angle gauche. Blocage intermaxillaire.

Coup de poing.

Entre *le 4 septembre 1929* à l'Hôtel-Dieu, avec un volumi-

neux œdème cervico-facial gauche, un peu de température et une hypersalivation.

Radio : fracture de l'angle gauche avec dent de sagesse incluse dans le trait.

Traitement : fronde de caoutchouc et lavage au bock.

Le résultat n'étant pas parfait : gros déplacement, plus béance interincisive, *le 14 septembre 1929* on prépare des ligatures avec des œillères sur $\frac{5+4 \mid 4+5}{5+4 \mid 4+5.}$

Le 15 septembre 1929. Anesthésie générale au chlorure d'éthyle ; extraction de $\frac{1}{8 \mid 8.}$

Dès le réveil, lavage au bock et blocage immédiat de réduction.

16 septembre 1929. La réduction est obtenue. On maintient le blocage comme moyen de contention. Quinze jours après, déblocage, alimentation progressive. Engrènement parfait.

OBSERVATION N° XX

(Infirmerie de Porte. Dr Clavel)

S..., 29 ans.

Fracture d'angle droit et para-médiane droite. Blocage.

Malade vu à l'infirmerie de Porte, par le Dr Clavel.

19 juillet 1930. Fracture de la base du crâne par accident de moto, ayant nécessité des ponctions lombaires répétées. A la suite, phénomènes méningés, délire, température.

Fracture ouverte du maxillaire inférieur. Plaie de quatre travers de doigt au niveau du bord inférieur. Reste entre la vie et la mort pendant quinze jours.

Vu *le 5 août 1930* pour la première fois. L'incisive médiane supérieure droite entre seule en contact avec les incisives du bas. Tout le maxillaire inférieur est déporté à droite d'un demi-centimètre.

Trait de fracture au niveau de l'angle droit, avec écaille d'os comprenant toute la face externe au-dessous de la ligne oblique externe.

9 août 1930. Fils de ligatures sur $\frac{5+4 \mid 4+5}{5+4 \mid 4+5.}$

10 août 1930. Blocage de réduction.

19 août 1930. Déblocage. Le maxillaire inférieur est revenu à sa place normale.

20 août 1930. Reblocage.

29 août 1930. Ablation des fils de ligature. Mobilisation.

7 septembre 1930. Sous-anesthésie générale au chlorure d'éthyle ; extraction de $\frac{|}{8\,|}$ qui entretient un petit abcès vestibulaire.

Il ne persiste qu'un cal un peu volumineux au niveau de la face externe du maxillaire.

OBSERVATION N° XXI

M..., 29 ans.

Fracture double para-médiane droite et de l'angle gauche. Blocage.

Accident *le 22 juillet 1930.* Reçoit un coup de poing au niveau de la symphyse mentonnière.

Vu *le 30 juillet 1930.* Difficulté pour ouvrir la bouche. Douleur localisée au rebord alvéolaire en avant et au niveau de l'angle gauche dans tous les mouvements du maxillaire. De plus, douleur à la pression au niveau des incisives inférieures gauches.

28 août 1930. Radiographie : fracture d'angle gauche ; fracture para-médiane droite.

2 septembre 1930. Mise en place de ligatures de contention sur $\frac{5+4\,|\,4+5}{5+4\,|\,4+5.}$

Sous-anesthésie générale au chlorure d'éthyle. Extraction de $\frac{2+1\,|\,1+2+3+6}{7\,|\qquad 2+7.}$

4 septembre 1930. Blocage intermaxillaire.

Sort *le 4 septembre 1930.* Est surveillé régulièrement.

Revient le *26 septembre 1930* avec un excellent état général et local. Déblocage.

OBSERVATION N° XXII

(Clinique de M. le Professeur Rollet)

B..., 25 ans.

Fracture double para-médiane gauche et de l'angle droit, avec déplacement. Blocage.

28 avril 1930. Tombe de sa hauteur sur la joue gauche. Il crache un peu de sang et souffre des deux côtés de son maxillaire au moindre mouvement.

30 avril 1930. Radio : trait de fracture entre $\frac{|\,4 \text{ et } 5}{|}$ en étincelle ; trait au niveau de l'angle droit passant en avant de $\frac{1\,|}{8\,|}$

1er mai 1930. Blocage intermaxillaire de réduction et de contention.

9 mai 1930. Nouveau fil de blocage qui permet une réduction excellente.

17 mai 1930. Ouverture temporaire.

21 mai 1930. Reblocage

6 juin 1930. Déblocage et mobilisation. Résultat fonctionnel excellent.

OBSERVATION N° XXIII

(Service de M. le Dr Desgouttes)

B..., 27 ans.

Fracture double du corps du maxillaire inférieur avec chute du menton. Contention mono-maxillaire.

6 août 1928. Chute de 4 mètres de haut sur la symphyse mentonnière.

Vu *le 9 août 1928*, dans le service du Dr Desgouttes. Le malade se présente, la bouche béante, qu'il ne peut fermer. Sur le côté droit de la commissure labiale, large déchirure de 6 cm. de long, parallèle à la lèvre inférieure. Les canines et incisives supérieures ont été arrachées.

Fracture bilatérale passant entre $\frac{|}{5+4\,|}$ et $\frac{|}{|\,4+5}$. Les fragments postérieurs sont attirés en haut.

Le 19 août 1928. Radiographie : confirme l'existence de la double fracture.

Le 25 août 1928. Anesthésie générale au chlorure d'éthyle.

Extraction de $\frac{|}{|\,6}$ dont les racines sont dans le foyer de fracture. On laisse la racine de $\frac{|}{3\,|}$ car elle soutient un fragment trop mobile.

Mise en place (fig. 55) de deux bagues d'Angle sur $\frac{|}{7\,|\,7}$ et d'un arc qu'on ligature à $\frac{|}{2\,|\,1+3}$. Suture de la peau à deux plans.

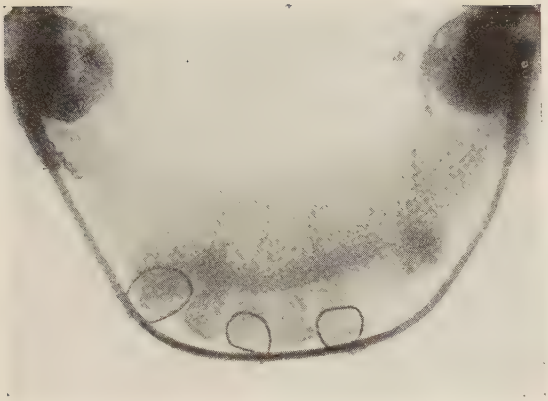

FIG. 55. — Contention mono-maxillaire par fracture double du corps du maxillaire inférieur avec : 2 bagues d'Angle ; 1 avec des ligatures.

Radiographie de contrôle : bonne réduction.
9 septembre 1928. Le malade quitte le service.
Consolidation en trois mois.

OBSERVATION N° XXIV
(Clinique de M. le Professeur Bérard)

L..., femme, 36 ans.

Fracture double du maxillaire inférieur. Contention par fronde.

Accident *le 24 juillet 1927.*

Examen *le 25 juillet 1927.* Bouche béante laissant s'écouler salive mêlée de sang. Ecchymose du plancher de la bouche. Point douloureux osseux à l'union du tiers moyen des branches horizontales gauche et droite. Etat général très atteint.

Traitement par lavages répétés et fronde.

Le 17 août 1927. Drainage d'un abcès sus-hyoïdien.

Sort *le 28 août 1927.* La fracture est consolidée. L'occlusion est normale au niveau des dents antérieures. Le doigt qui se promène sur le bord supérieur du maxillaire inférieur sent un ressaut net dû au bec formé par les deux fragments postérieurs.

OBSERVATION N° XXV

(Clinique de M. le Professeur Rollet)

S..., 30 ans.

Fracture double du corps du maxillaire inférieur, médiane et angulaire gauche. Blocage.

Accident survenu le *8 février 1930*. Reçoit un coup de poing et un verre sur le côté gauche du visage.

12 février 1930. Radio : fracture médiane avec $\frac{|}{|1}$ dans le trait de fracture ; fracture de l'angle gauche avec $\frac{|}{|8}$ dans le trait de fracture.

13 février 1930. Etablissement de ligatures interdentaires d'Ivy entre $\frac{4+3\,|\,3+4.}{4+3\,|\,3+4}$ Anesthésie générale au chlorure d'éthyle ; extraction de $\frac{|\qquad\qquad |}{|1\ +\ |8.}$

14 février 1930. Blocage intermaxillaire avec les fils précédemment mis en place. (Fig. 39 et 40.)

16 février 1930. On rajoute ligatures sur $\frac{7+6\,|}{7+6\,|}$

28 février 1930. Déblocage.

29 février 1930. On replace ligatures de blocage.

6 mars 1930. Quitte le service.

27 mars 1930. Déblocage, ablation des fils.

Excellent résultat.

OBSERVATION N° XXVI

(Clinique de M. le Professeur Tixier)

G..., 23 ans.

Fracture d'angle droit et fracture para-médiane gauche. Blocage.

22 mars 1929. Alors qu'il passait dans la rue, il reçoit la tête d'un motocycliste sur la région massetérine droite. Immédiatement douleur et gêne fonctionnelle.

A l'examen : œdème de la région massetérine et sous-angulo-maxillaire droit.

Point douloureux au niveau de l'angle droit.

28 mars 1929. Radiographie : présence d'un trait de fracture

vertical sans grand déplacement, avec dent de sagesse horizontale dans le trait de fracture.

Deuxième fracture au niveau de la pré-molaire gauche.

29 mars 1929. Mise en place de ligatures sur $\frac{5+4 \mid 4+5.}{5+4 \mid 4+5}$

30 mars 1929. Sous-anesthésie générale au Kélène ; extraction de $\frac{\mid}{\mid 8.}$

1er avril 1929. Blocage intermaxillaire.

18 avril 1929. Déblocage. Radiographie de contrôle.

23 avril 1929. Le malade quitte le service avec un excellent résultat.

OBSERVATION N° XXVII

(Clinique de M. le Professeur Rollet)

B..., 31 ans.

Fracture double de l'angle droit et du corps gauche. Blocage.

Vu à l'infirmerie de Porte, *le 5 mars 1930.* Trismus datant de cinq jours avec fièvre ; teint plombé et langue mobile.

Collection dans la joue droite empêchant de vérifier l'état exact de la denture ; il existe de nombreux chicots de ce côté.

5 mars 1930. Radio :

Carie $\frac{8 \mid}{\mid}$

Carie n'ayant laissé que des racines de $\frac{7+6+5 \mid}{\mid}$

$\frac{8 \mid}{\mid}$ paraît saine, mais il semble y avoir à ce niveau un trait de fracture rejoignant l'angle.

6 mars 1930. Essai d'ouverture prudent avec un ouvre-bouche ; mais, devant l'intensité de la douleur, on fait une anesthésie générale au chlorure d'éthyle et on pratique l'extraction de $\frac{8 \quad \mid}{7+6+3+4 \mid}$

$\frac{\mid}{8 \mid}$ paraît très mobile, on l'extrait.

On sent comme une racine qui serait restée en arrière de $\frac{\mid}{8 \mid}$; on est étonné, car il n'en existe pas sur la radiographie. Il s'agit, en réalité, d'un fragment osseux postérieur

et il existe un trait de fracture au niveau de $\frac{|}{8\ |}$ et un autre trait correspondant entre $\frac{|}{|\ 4 \text{ et } 5.}$

Lavages abondants.

A l'interrogatoire on apprend que le malade a fait une chute il y a un an et une nouvelle chute de bicyclette il y aurait trois jours.

Le 7 mars 1930. Blocage, que l'on maintient pendant trois semaines.

OBSERVATION N° XXVIII

(Clinique de M. le Professeur Tixier)

B..., 34 ans.

Fracture double de l'angle gauche et para-médiane droite. Blocage.

Entre *le 29 juillet 1930* à Saint-Philippe. A reçu un coup de poing sur l'angle gauche du maxillaire inférieur. A ressenti immédiatement une violente douleur, n'a plus pu ouvrir la bouche.

A l'examen : en avant de l'angle gauche, le doigt perçoit une saillie anormale. A droite : point douloureux au niveau des prémolaires inférieures.

29 juillet 1930. Radio : trait linéaire à droite sans déplacement, fracture de l'angle gauche.

31 juillet 1930. Sous-anesthésie générale au chlorure d'éthyle ; extraction de dents dans le foyer et de dents infectées $\frac{|\quad 7.}{6+4\ |\ 8}$

Ligatures de blocage sur $\frac{2+1\ |}{3+2\ |}$

Sort *le 3 août 1930.* Maintien du blocage pendant trois semaines.

Le 11 octobre 1930. Le malade est revu en excellente santé avec un très bon résultat fonctionnel. Il mange ce qu'il veut depuis quinze jours.

OBSERVATION N° XXIX

(Clinique de M. le Professeur Tixier)

J..., homme, 51 ans.

Fracture para-médiane sans déplacement. Fracture sous-condylienne droite. Contention par fronde.

Le 31 janvier 1929, alors qu'il émondait des arbres, une branche faisant ressort est venue le frapper à la tête, l'atteignant au niveau de la branche montante droite du maxillaire inférieur.

Immédiatement, douleur et gêne considérable pour ouvrir la bouche.

Le 1er février 1929. Pas de plaie cutanée, sauf au niveau de la mastoïde ; pas d'ecchymose. A la palpation : point douloureux au niveau du condyle droit et au niveau de l'angle droit.

Mouvements d'ouverture possibles, mais limités.

Mouvements de latéralité et de projection en avant impossibles.

Radiographie : fracture de la branche horizontale gauche sans déplacement. Fracture engrenée sous-périostée indirecte.

Sur un autre cliché : présence d'un trait de fracture sous-condylien droit au niveau du point douloureux.

9 février 1929. Nettoyage de la bouche ; extraction de

$$\frac{1 \mid 1+2+4+5}{1 \qquad 6+7.}$$

La fracture étant sans déplacement et engrenée, on se contente d'une immobilisation à l'aide d'une fronde de caoutchouc et d'une alimentation liquide.

23 février 1929. La fracture est en bonne voie de consolidation. Le point douloureux sous-condylien droit a disparu. Le trait de fracture gauche est encore un peu sensible.

9 mars 1929. On renvoie le malade complètement guéri.

OBSERVATION N° XXX

(Clinique de M. le Professeur Bérard)

H..., 46 ans.

Fracture para-médiane gauche. Fracture du condyle gauche méconnue. Fracture de la tubérosité du maxillaire supérieur droit avec sinusite. Contention mono-maxillaire.

30 août 1929. Le malade, qui est peintre, est accroché par une auto alors qu'il travaillait sur son échelle, et tombe de

cinq mètres. Amené d'urgence à l'infirmerie de Porte, il est vu par le Dr Mallet-Guy. Il présente une fracture ouverte de l'extrémité inférieure du fémur, une fracture du maxillaire inférieur avec déplacement.

Vu son état général très défaillant pendant longtemps, on ne peut le faire radiographier ; on doit renoncer à un blocage et se contenter d'une contention mono-maxillaire.

31 août 1929. Bague sur $\frac{|}{6\,|}$. Arc avec fils de ligature sur $\frac{3\,|\,5+6.}{|}$ Extraction de $\frac{7\,|}{|}$ qui est enfoncée dans le sinus maxillaire droit. Réduction avec l'arc de la linguoversion du fragment droit.

12 septembre 1929. Extraction de $\frac{1\,|}{|}$ bague sur $\frac{8\,|}{|}$. Un arc fileté avec des ligatures sur $\frac{3+2\,|\,3+4}{|}$ réduit la distogression de la tubérosité postérieure du maxillaire supérieur droit. Ponction du sinus maxillaire droit par voie alvéolaire au niveau de $\frac{7\,|}{|}$. Un lavage retire du sang et du pus.

Lavages répétés quotidiennement pendant huit jours. La suppuration sinusienne se tarit.

13 octobre 1929. Ablation des arcs supérieur et inférieur ; la fracture du haut est consolidée. Extraction de $\frac{8\,|}{|}$ qui est devenue très mobile. Fistule sus-hyoïdienne gauche. Il existe un vice d'articulé. Les dents du haut ne correspondent plus avec celles du bas ; la ligne médiane est déjetée à gauche. On pense à une fracture probable du condyle gauche.

12 octobre 1929. On peut enfin faire une radiographie. (Fig. 17.) On voit une fracture para-médiane gauche entre $\frac{|\,3 \text{ et } 4}{|}$ réduite presque parfaitement ; le condyle droit est normal, mais le condyle gauche présente une fracture basse au-dessous du col, avec bascule du fragment supérieur en bas et en arrière.

15 novembre 1929. Sous anesthésie locale ; extraction de $\frac{|\,4+6+8.}{|\quad 3+6}$

Devant l'âge du blessé, son mauvais état général et l'urgence qu'il y a pour lui à pouvoir se réalimenter, on n'essaie

pas de réduire le vice d'articulé provenant de la fracture du condyle. On place une prothèse de remplacement ; les dents du bas iront mordre sur des talons de caoutchouc en haut.

OBSERVATION N° XXXI
(Clinique de M. le Professeur Tixier)

J..., femme, 16 ans.

Fracture para-médiane consolidée vicieusement. Vice d'articulé. Ostéotomie. Blocage.

Vue le 7 août 1930. Envoyée de l'Hôpital de Tournus pour une fracture du maxillaire inférieur consolidée en position vicieuse. L'accident date de un mois et demi ; la malade, à bicyclette, est venue buter avec le menton contre le guidon d'une motocyclette. Elle fut traitée à l'Hôpital de Tournus pour sa fracture de cuisse, mais on ne lui fit rien au maxillaire.

A l'entrée, un chevauchement frappe tout de suite (fig. 20) : il existe un trait de fracture entre $\frac{1}{1\ 2 \text{ et } 3}$. Le fragment gauche a basculé en avant et le fragment droit basculé en arrière et mord en dedans de l'arcade supérieur. (Fig. 56.)



Fig. 56. Empreinte de fracture consolidée avec vice d'articulé au niveau de la canine inférieure gauche.

La fracture est actuellement complètement consolidée. Il n'existe pas de limitation des mouvements de l'articulation temporo-maxillaire.

La *radio* précise le siège du trait oblique en bas et en dedans, partant entre $\frac{|}{|\,2+3}$.

11 août 1930. (Freidel - Frieh). Empreinte, ligature d'Ivy sur $\frac{5+4\,|\,4+5}{5+4\,|\,4+5}$.

Anesthésie générale au chlorure d'éthyle. Incision au niveau de la partie moyenne du foyer de fracture à 1 cm. en dedans du bord inférieur du maxillaire inférieur. Ligature de la faciale. On introduit une pince de Gouilloud pour perforer le plancher en suivant la face interne de l'os. Avec cette pince on passe une scie de Gigli que l'on insinue dans le foyer en accrochant le bec du fragment antérieur. On arrive ainsi à repasser par le foyer, on libère en avant en donnant un coup de ciseau à froid. Fermeture de la peau à un plan. Ligatures de blocage et réduction.

14 août 1930. Déblocage. Extraction de $\frac{|}{|\,2}$ qui était mobile.

Sort *le 25 septembre 1930* en excellent état.

Les dents du bas s'engrènent à nouveau avec celles du haut. (Fig. 57.)

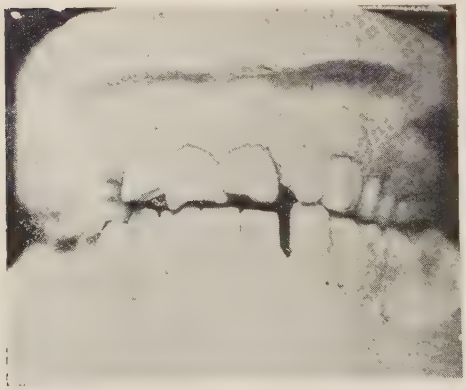

Fig. 57.
Empreinte après ostéotomie et blocage. Articulé excellent. Seuls les bords incisifs des dents antérieures qui ont été ébréchées dans l'accident n'articulent pas.

OBSERVATION N° XXXII
(Clinique de M. le Professeur Tixier)

M..., 41 ans.

Fracture du corps à gauche, avec gros déplacement. Ostéosynthèse au fil. Pseudarthrose. Blocage.

Accident d'auto *le 25 juillet 1930.* A l'entrée, malade très shocké. Menton en rétropulsion. Plaie de la partie externe de la lèvre supérieure suturée. Ecchymose sous-conjonctivale. Salive sanguinolente.

A l'examen : 1° point douloureux net en avant de l'angle gauche ; 2° au maxillaire supérieur, hypoesthésie du sous-orbitaire, ecchymose palatine très marquée avec perforation du voile de 1 cm. ; 3° fracture de la clavicule au tiers interne.

26 juillet 1930. Radio : fracture du maxillaire inférieur en avant de l'angle gauche. Le fragment postérieur, qui est édenté, est très remonté, chevauchant le fragment antérieur ; fracture du rebord alvéolaire supérieur ; rien au sinus.

30 juillet 1930. Vu l'impossibilité de réduire ce fragment postérieur, car il n'existe aucun point d'appui à son niveau, on essaye une ostéosynthèse au fil. (Fig. 48.)

Bon résultat au point de vue réduction, mais foyer d'ostéomyélite chronique avec fistules.

30 août 1930. Ablation des fils d'ostéosynthèse.

Mise en place de blocage sur le fragment antérieur que l'on maintient durant un mois.

Deux tentatives de fermeture de la brèche palatine ayant échoué, on place une plaque obturatrice en vulcanite.

OBSERVATION N° XXXIII
(Service de M. le Dr Rebattu)

P..., 54 ans.

Fracture ouverte de la branche horizontale droite chez un édenté. Ostéosynthèse.

4 août 1929. Le malade a reçu une barre de fer sur la joue droite. Grosse tuméfaction de la région sus-hyoïdienne et massétérine ; plaie de 6 cm. sur le bord inférieur du maxillaire. Pas de plaie buccale.

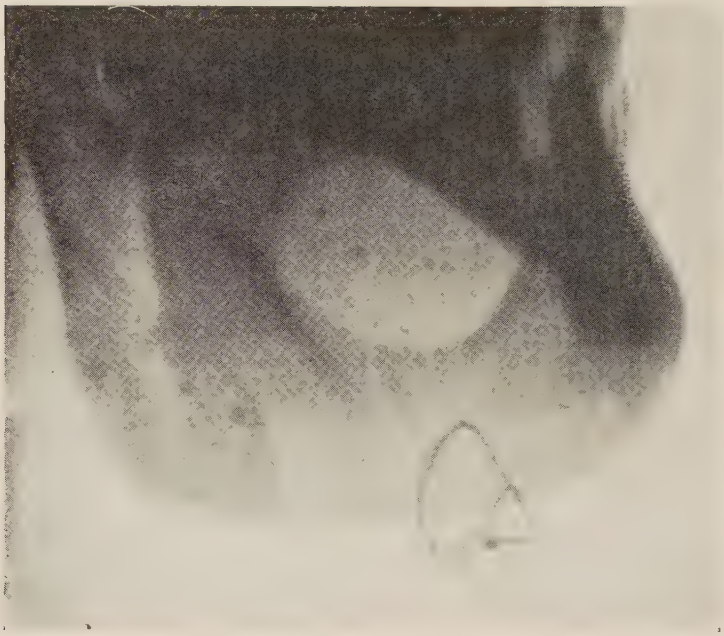



Fig. 58.

Ostéosynthèse au fil métallique.
—— Fil croisé maintenant la réduction.
.... Fil direct.

Extraction des vieux chicots et nettoyage des dents qui restent.

Devant l'absence de point d'appui, et la présence d'une fracture fermée du côté de la bouche, on décide de faire une ostéosynthèse.

9 août 1929. (Freidel, Marion, Bouchayer.) Anesthésie générale au chlorure d'éthyle et Schleich. L'incision, sous la portion horizontale, rejoignant la plaie cutanée dû au traumatisme (plaie franche par section), on rugine les deux tables interne et externe de l'os, on perce à la fraise deux trous près du bord inférieur, on passe deux fils de bronze d'aluminium, le premier allant directement d'un trou à l'autre, le deuxième en 8 croisant le bord inférieur du maxillaire. Fermeture à un plan avec crin de drainage au point déclive.

19 août 1929. Radio de contrôle (fig. 58), réduction parfaite. La température, qui était montée à 40° le soir de l'intervention, descend progressivement à 37°5.

6 septembre 1929. Radio de contrôle, bonne réduction, légère ostéite du rebord au niveau du foyer.

7 septembre 1929. Sous anesthésie générale. On enlève les fils de suture, les fragments sont encore mobiles ; il existe un petit séquestre annulaire autour d'un fil.

17 octobre 1929. Le curetage par la fistule interne ramène de petits séquestres.

1er novembre 1929. Le malade revient porteur de deux fistules avec cicatrice déprimée et, à la radio, légère ostéite du rebord inférieur.

2 novembre 1929. Sous anesthésie générale au chlorure d'éthyle. Régularisation des cicatrices cutanées avec résection de la partie déprimée ; résection de la cicatrice interne après curetage du foyer osseux.

Guérison complète en 8 jours.

OBSERVATION N° XXXIV

(Service de M. le Dr Desgouttes)

C..., 39 ans.

Pseudarthrose du maxillaire inférieur sur ancienne fracture para-médiane méconnue.

Entre *le 5 décembre 1928* dans le service du Dr Desgouttes. Il y a quatre ans, chute sur le menton, déterminant une vive douleur et une tuméfaction. Les incisives médianes supé-

rieures sont brisées dans l'accident. Deux jours après, le malade se remet à manger et ne suit pas de traitement. Il y a quinze jours, apparition d'une tuméfaction sus-hyoïdienne, avec douleur et trismus. Depuis longtemps le malade ne peut plus manger de choses solides, d'où léger état asthénique.

10 décembre 1928. A l'examen :

1° Tuméfaction doublant le maxillaire inférieur sur 3 cm., fluctuante, près de se fistuliser à la région mentonnière et à la région sus-hyoïdienne.

2° Pseudarthrose du maxillaire inférieur : les deux fragments sont mobiles. Trait de fracture probable oblique partant entre $\frac{1}{1 \mid 1.}$

3° Denture en très mauvais état, nombreux chicots à extraire.

On propose radiographie de face.

Extraction de $\frac{6+3+2+1 \mid 1.}{}$

Curetage et drainage d'abcès sous-périostés. Immobilisation avec un arc s'appuyant sur $\frac{7+4 \mid 3+4+5.}{}$

La radio, pratiquée le 11, vérifie la présence du trait de fracture à la place indiquée.

13 décembre 1928. Ajustage de deux bagues sur $\frac{7 \mid 5.}{}$

Anesthésie générale au chlorure d'éthyle. Extraction de $\frac{6+3+2+1 \mid 1.}{}$ Curetage de foyers osseux. Drainage en séton des plans superficiels des crins. Fixation d'un arc d'angle avec ligatures sur $\frac{4 \mid 3.}{}$

26 janvier 1929. Ablation de l'arc. Excellent résultat.

OBSERVATION N° XXXV

(Service de M. le Dr Rebattu)

T..., 2 ans 1/2.

Fracture de la symphyse mentonnière par balle. Phlegmon sus-hyoïdien. Drainage. Contention mono-maxillaire.

24 juillet 1929. Un enfant jouant avec un revolver laissé par un excursionniste tire une balle qui atteint le petit T... à la symphyse mentonnière.

25 juillet 1929. A l'Hôpital de La Seyne, extraction de la balle par voie sus-hyoïdienne ; on ne s'occupe pas du maxillaire.

28 juillet 1929. L'enfant est ramené à Lyon, montré à plusieurs médecins qui le font hospitaliser à la Charité.

Vu pour la première fois *le 7 août 1929*, il se présente avec une forte température, un grosse collection sus-hyoïdienne et une plaie en séton allant de la symphyse mentonnière à la région sus-hyoïdienne. Il existe une fracture par éclatement de la symphyse, le plancher de la bouche est tuméfié. On prend le malade dans le service du Dr Rebattu *le 8 août 1929.*

9 août 1929. Sous anesthésie générale au Schleich ; on passe par l'incision sus-hyoïdienne et on draine une vaste collection suppurée aux crins.

12 août 1929. Essai infructueux de radiographie ; l'enfant bouge et l'on ne peut prendre aucun film correct.

13 août 1929. Anesthésie générale au Schleich. Empreinte sur une feuille de cire des dents du haut. On modèle rapidement un arc fileté s'adaptant à l'intérieur de l'arcade. Ligature sur $\overline{5+4+3 \mid 4+5}$ que l'on place sous la gencive au niveau du sillon qui se trouve au collet.

Réduction par torsion. Extraction de $\overline{\mid 1+2}$. $\overline{\mid 3}$ est très compromise.

19 août 1929 : Radio.

26 août 1929 : Ablation d'une petite esquille.

31 août 1929 : L'enfant quitte le service, ses deux plaies sont cicatrisées ; il sera surveillé tous les trois jours.

4 octobre 1929. Ablation de l'arc fileté et des ligatures qui se sont comportées comme un excellent moyen de contention. Les ligatures s'insèrent parfaitement dans le sillon du collet des dents de lait. (Fig. 31.)

OBSERVATION N° XXXVI

(Service de M. le Dr Cotte)

C..., 61 ans.

Fracture ballistique de la symphyse mentonnière par balle de revolver. Contention mono-maxillaire.

4 mai 1928. A la suite d'une tentative de suicide, plaie par balle de revolver de la région du menton.

Fig. 59.

Fig. 60.

Fig. 61.

10 mai 1928. Radio : large perte de substance de trois travers de doigt de la symphyse physe mentonnière (fig. 59).

11 mai 1928. A l'examen, il présente une plaie transfixiante dans la bouche et à l'extérieur au niveau de la région sus-hyoïdienne, avec une grosse suppuration au niveau de la bouche où les fragments osseux sont à découvert. Présence de deux dents de sagesse intactes au maxillaire inférieur et de deux blocs dentés qui sont constitués par $\frac{\quad | \quad}{5+4+3 \mid 3+4+5}$ qui sont mobiles.

13 juin 1928. Une radio montre que le bloc denté inférieur droit est en plein dans le foyer de fracture (fig. 61) et d'ostéite ; le gauche, au contraire, est en tissu sain. (Fig. 60.)

15 juin 1928. Anesthésie générale au Schleich. Ablation de $\frac{3 \mid 1+2+4.}{5+4+3 \mid}$

Léger curetage du foyer avec ablation d'une esquille complètement mobile.

17 juin 1928. Immobilisation des fragments par deux bagues fixées sur les dents de sagesse inférieures et un arc d'angle solidarisant les dents restantes du bas. (Fig. 62.)

Fig. 62.
Contention mono-maxillaire avec :
2 bagues d'Angle.
1 arc, des ligatures, pour fracture balistique.

Le malade est suivi régulièrement.

14 août 1928. Une radio de contrôle montre qu'il s'est formé un pont osseux entre les deux fragments. (Fig. 52.) On enlève une esquille mobile et l'appareil de contention. Le malade est très satisfait du résultat. On lui fait une prothèse de remplacement.

OBSERVATION N° XXXVII
(Clinique de M. le Professeur Tixier)

L..., 25 ans.

Fracture ballistique de la branche horizontale droite. Phlegmon sus-hyoïdien. Blocage.

13 juin 1930. Accident par éclatement de mine. Le malade reste assommé pendant quatre jours ; il est transporté à l'Hôtel-Dieu, dans le service du Dr Rollet, pour ulcère de la cornée gauche, paralysie du facial droit et plaie superficielle de la joue droite. Le malade se plaignant de ses dents est vu par un dentiste qui lui fait l'extraction de deux dents mobiles sans lui parler de fracture.

2 juillet 1930. Vu pour la première fois, il présente un volumineux abcès sous-angulo-maxillaire que l'on draine et on fait l'ablation de dents mobiles.

10 juillet 1930. Blocage avec ligatures sur $\frac{\lfloor 3+2}{\lfloor 3+2}$ pendant un mois.

23 août 1930. Radiographie de contrôle.

31 août 1930. Ablation des fils. Il persiste une anesthésie du mentonnier droit. Bon articulé des dents restantes.

OBSERVATION N° XXXVIII
(Clinique de M. le Professeur Tixier)

B..., 28 ans.

Fracture médiane du maxillaire inférieur, avec perte de substance. Contention mono-maxillaire.

Entre *le 13 mars 1929* dans le service du Professeur Tixier.

Le 12 mars 1929. Tombe d'une échelle de 3 mètres sur une pointe de fer qui pénètre au niveau du menton sur la ligne médiane, jusqu'à la région sub-lingale.

A l'examen : plaie verticale du menton n'intéressant pas le bord libre de la lèvre inférieure, ayant déchiré la peau sur 6 cm., et intéressant la muqueuse buccale. Par l'orifice cutané, on voit une fracture verticale du maxillaire inférieur.

Les deux incisives médianes internes ont sauté au moment de l'accident ainsi que celles du haut. Le malade est très gêné par une salive qui s'écoule continuellement par sa plaie.

Radiographie : fracture du corps du maxillaire inférieur au niveau de la région symphysaire, avec plusieurs esquilles intermédiaires.

17 mars 1929. Mise en place de deux bagues sur $\frac{|}{7 \mid 7}$. Anesthésie générale au chlorure d'éthyle. Extraction des dents dans le foyer de fracture. Reconstitution de la lèvre par points séparés au niveau de sa portion cutanée et muqueuse, avec drainage capillaire au point déclive.

Mise en place d'un arc avec ligatures sur $\frac{|}{\mid 4+3+5}$.

5 avril 1929. Le malade quitte le service ; il présente une bonne réduction et reviendra tous les quinze jours.

Consolidation en deux mois.

OBSERVATION N° XXXIX

(Clinique de M. le Professeur Tixier)

F..., 15 ans.

Fracture ballistique de la région mentonnière par coup de feu.

24 décembre 1928. Reçoit, à bout portant, la décharge d'un fusil de chasse. Multiples plaies d'entrée au niveau de la région mentonnière et cervicale.

Fracture para-médiane du maxillaire inférieur. Quant aux rebords alvéolaires supérieur et inférieur, ils ont sauté dans leur partie antérieure au moment de l'accident.

Léger œdème cervical. Pas de lésion clinique des vaisseaux du cou.

Ablation de multiples esquilles libres dans la cavité buccale, de plombs et de débris de dents.

Sérum antitétanique. Lavage de bouche.

Formule dentaire $\frac{7+6+4+5+3 \mid 5+6+7}{(8)+7+6+4+5+3 \mid 5+6+7+(8)}$.

28 décembre 1928. Siège du trait de fracture oblique, partant en avant de $\frac{|}{2 \mid}$ pour aller en bas et en arrière. Légère ascension du fragment droit.

Présence de nombreux grains de plomb plaqués sur la face antérieure du maxillaire. (Fig. 24, 25, 26.)

16 janvier 1929. Anesthésie générale au chlorure d'éthyle. Ablation des racines infectées $\frac{3 \mid 1+2}{6+4+3 \mid \quad 3+4+5.}$

Le malade est immobilisé à l'aide d'une fronde qui ne tarde pas à lui donner un peu de pyodermite.

2 juin 1929. (Professeur Tixier, Freidel.) Anesthésie générale au Kélène-éther. Nettoyage de l'arc mandibulaire, siège d'ostéomyélite chronique due à des séquestres et à des plombs de chasse. La fracture du maxillaire est bien consolidée, en bonne position.

18 juin 1929. Le malade quitte le service avec un excellent état local.

Le 15 juillet 1929. Sous anestésie générale au Kélène, ablation de petits séquestres osseux, mais il est encore trop tôt pour l'appareiller.

OBSERVATION N° XL

(Service de M. le Professeur Patel)

V..., 34 ans.

Fracture médiane. Fracture des deux condyles. Fracture du maxillaire supérieur. Décès par lésions méningo-encéphaliques associées.

22 octobre 1929. Accident. Dans un accès de délire, au cours d'une pneumonie, il saute du quai sur le bas-port.

Fractures multiples des cuisses. Fracture médiane du maxillaire inférieur ouverte au niveau du menton, avec grosse déformation, fragment gauche en linguo-version, fragment droit en vestibulo-version. Phénomènes méningés avec délire nécessitant ponction lombaire, camisole de force et isolement. Phénomènes pulmonaires très intenses bi-latéraux. Broncho-pneumonie. Température oscillante.

7 novembre 1929. Réduction du déplacement du maxillaire inférieur avec fils de ligatures et un arc fileté placé sur $\frac{\quad \mid \quad}{5+3+1 \mid 3+5.}$ La réduction est facile, pas très douloureuse. L'arcade inférieure est normale autant qu'on peut en juger par ses rapports avec le haut (les dents antérieures supérieures ayant sauté dans l'accident). Présence d'une perforation de la voûte palatine et d'une fracture de la tubérosité gauche du maxillaire supérieur.

Le malade, revu les jours suivants, a des mouvements d'ouverture et de fermeture presque normaux, non douloureux. Il se sent très soulagé et peut avaler des liquides qui calment sa soif ardente.

Décès *le 11 novembre 1929* au milieu de phénomènes délirants et de signes d'asphyxie dus au progrès de l'affection pulmonaire.

Autopsie le 12 novembre 1929. Fracture médiane oblique du corps. Fracture double des condyles qui sont basculés en dedans, la partie articulée étant représentée par la partie interne du condyle. La hauteur des branches montantes n'est pas sensiblement diminuée si on tient compte de la nouvelle surface articulaire. (Fig. 18.)

OBSERVATION N° XLI

(Clinique de M. le Professeur Rollet)

R..., femme, 31 ans.

Fracture de l'angle gauche méconnue. Abcès à répétition. Blocage.

Au cours d'une bagarre, en octobre 1929, la malade reçoit un coup de poing violent sur la joue gauche. Dans les jours qui suivent, elle voit apparaître une tuméfaction au niveau de la joue gauche. Elle entre dans un service de l'Hôtel-Dieu où elle reste en observation pendant quinze jours.

Radio pratiquée *le 14 octobre 1929* est peu nette ; elle semble montrer une zone de raréfaction osseuse autour de $\overline{|6}$, on ne devine pas de trait de fracture au niveau de $\overline{|8}$.

Sous anesthésie générale, en forçant le trismus à l'aide d'un ouvre-bouche, on essaie l'extraction de $\overline{|6}$. La pointe de la racine antérieure reste. Tout se passant normalement, la malade quitte l'hôpital.

Quelques jours après sa sortie, elle entre dans un autre service de l'Hôtel-Dieu pour une tuméfaction rétro-angulaire gauche.

Le 18 novembre 1929. Incision d'un abcès au carrefour carotidien. Drainage.

Depuis, une bronchite avec un peu de pleurite nécessite un séjour à la campagne.

Elle revient consulter *le 14 février 1930* parce qu'elle est gênée pour mastiquer, qu'elle présente des douleurs auriculaires, que $\frac{|}{|\,7+8}$ sont mobiles, et qu'elle a des névralgies du côté gauche du maxillaire inférieur.

A l'examen : rien de très particulier, $\frac{|}{|\,7+8}$ sont très mobiles ; la muqueuse recouvre complètement la racine de $\frac{|}{|\,6}$.

15 février 1930. Radiographie : trait de fracture de l'angle au niveau de la dent de sagesse inférieure gauche.

Fracture des racines mésiale et distale de $\frac{|}{|\,8}$.

Fracture de la racine mésiale de $\frac{|}{|\,7}$.

L'apex de la racine de $\frac{|}{|\,6}$ est dans une zone d'ostéite raréfiante.

21 février 1930. Anesthésie régionale du dentaire inférieur gauche. Extraction de $\frac{|}{|\,7+8}$ un peu laborieuse. Extraction de la racine de $\frac{|}{|\,6}$ et curettage du foyer d'ostéite à ce niveau.

23 février 1930. Ligatures sur $\frac{5+4\,|\,4+5}{5+4\,|\,4+5}$ et blocage.

17 mars 1930. Déblocage. Excellent état local et général.

OBSERVATION N° XLII

(Clinique de M. le Professeur Bérard)

J..., femme, 34 ans.

Fracture sur foyer d'ostéite. Curettage et contention monomaxillaire.

Malade vue en janvier 1930 pour une vieille histoire d'ostéomyélite de la branche horizontale ayant débuté, il y a cinq ans, à la suite d'un abcès développé sur $\frac{|}{6\,|}$. Elle a été

opérée plusieurs fois par le Dr Giuliani, le Dr Tellier, le Dr Wertheimer.

En mai 1929, elle fait un abcès qui est incisé par le Dr Tellier.

En novembre 1929, comme elle conserve une fistule, on fait une *radio* qui montre : 1° une vaste cavité kystique sur la partie antérieure du corps, des dimensions d'une grosse cerise ; dans cette cavité trempent les racines de $\overline{4+3+2\,|}$; 2° en arrière, solution de continuité de l'os.

M. Lapierre immobilise le maxillaire à l'aide d'une gouttière scellée sur $\overline{7+6\,|\,3+4}\,\overline{+6+7}$. (Fig. 35.)

16 janvier 1930. (Drs Peycelon, Freidel). Anesthésie générale au chlorure d'éthyle. Ouvre-bouche : extraction de $\overline{4+3+2+1\,|}$. Incision de la muqueuse au bistouri. On fait sauter à la pince-gouge la paroi alvéolaire externe en gardant au maximum la baguette inférieure et la paroi alvéolaire interne. Curettage. Tamponnemnet, 24 heures.

Suites très simples. Cicatrisation presque complète au bout d'un mois.

Revue *le 19 mars 1930*. Excellent état local et général. On maintient la contention plusieurs mois.

CONCLUSIONS

I. — Les fractures du corps du maxillaire inférieur observées dans la pratique civile représentent une individualité intéressante :

1° Parce que ce sont les plus fréquentes des fractures du massif facial.

2° Parce que leurs caractères permettent de les opposer aux fractures du reste du maxillaire inférieur (branche montante, col du condyle).

a) Le corps est, en effet, la seule *partie de l'os qui possède des dents.*

b) C'est la portion *exposée,* les fractures siégeant à son niveau sont des fractures ouvertes communiquant avec la bouche, ou l'extérieur.

c) C'est enfin la portion anatomiquement la plus abordable, donc vraiment chirurgicale.

Les fractures de la branche montante possèdent tous les caractères inverses.

II. — Les méthodes de traitement des fractures du corps du maxillaire inférieur viseront à :

1° Désinfecter un foyer de fracture qui se réinfecte constamment parce que communiquant avec la cavité buccale.

2° A immobiliser un os dont la caractéristique principale est sa mobilité dans les actes de la vie courante : phonation, mastication, déglutition.

A) *Tout le monde est d'accord pour la lutte anti-infectieuse,* qui comprend :

1° des soins du côté des téguments,

2° des soins du côté de la muqueuse buccale (*grands lavages*),

3° des soins du côté du foyer de fracture.

Une thérapeutique logique ne peut être entreprise qu'après avoir pris de *bons clichés radiographiques.*

a) *Il faut extraire toute dent située dans le foyer de fracture,* et toute dent infectée de la bouche.

b) Enlever les esquilles mobiles dépériostées ; *ne jamais faire d'esquillectomie primitive.*

4° Quand il existe une plaie souillée, toujours faire du sérum antitétanique.

B) *Le problème orthopédique a été beaucoup plus discuté.*

Il vise à garder un fer à cheval osseux solide,
à conserver l'articulé dentaire.

Deux sortes de méthodes atteignent ce but :

I. *Méthodes prothétiques.*

2 temps : réduction de la fracture s'il y a déplacement,
contention des fragments.

La contention utilisera trois points d'appui :

1° Les deux fragments du maxillaire: *contention monomaxillaire.*

2° Les deux maxillaires : *contention inter-maxillaire* · *blocage.*

3° La calotte cranienne : *contention cranio-maxillaire.*

La contention mono-maxillaire peut se faire à l'aide :

De ligatures simples,
D'un arc et de ligatures,
D'un arc et de deux bagues d'Angle,
De gouttières coulées ou en vulcanite.

Elle nécessite la présence de dents solidement implantées sur les deux fragments.

La contention intermaxillaire ou blocage se fait par divers procédés dont le plus pratique est celui d'Ivy.

La contention cranio-maxillaire utilise soit une fronde simple, soit un appui cranio-facial type Darcissac.

II. *Les méthodes chirurgicales* que l'on a opposées aux méthodes prothétiques *sont des méthodes d'exception ;* elles ne trouvent leur indication que lorsque le traitement orthopédique a échoué, quand il n'est pas possible, ou encore en cas de complication. De plus, ce ne sont pas des méthodes exclusives.

1° Nous avons dit que l'esquillectomie était à rejeter primitivement.

2° L'*ostéosynthèse* peut être utilisée chez l'édenté quand il y a un gros déplacement ; elle se fait au fil métallique mais prédispose à l'ostéomyélite chronique.

3° La *greffe osseuse* se fait soit par glissement, soit par auto-greffe, soit par greffe ostéopériostique.

Elle ne doit être employée que tardivement en milieu aseptique, et quand les autres moyens ont échoué.

4° En face d'un cal en mauvaise position, on pose l'indication de *l'ostéotomie.*

III. Indications des diverses méthodes.

A) *Immédiatement après l'accident.*

Traitement local et général préventif de l'infection.
Lavages, sérum antitétanique.
Immobilisation précoce à l'aide d'une fronde.

B) *Plus tard.*

Traitement antiseptique de rigueur à l'aide de grands lavages répétés.

La conduite à tenir est la suivante :

1° Radiographie ;

2° Nettoyage de la bouche : extraction ;

a) de toute dent dont la racine est dans le foyer de fracture,

b) des dents infectées de la bouche ;

3° Réduction des fragments en bonne position ;

4° Contention.

Vérifier immédiatement la denture du sujet.

fractures sans perte de substance ou avec perte de substance inférieure à 1 c/m, (cas courant dans la pratique civile) ;

a) les deux fragments possèdent des dents : *contention mono-maxillaire ;*

b) un des fragments n'est pas denté : *blocage ;*

c) les deux fragments ne sont pas dentés :

si pas de déplacement : *fronde,*

si gros déplacement : *l'ostéosynthèse* au fil peut être discutée ;

d) fracture du rebord alvéolaire :

simple félure : réduction et contention par ligature ou arc,

fragment complètement détaché : ablation et curetage ;

fractures avec perte de substance de plus de 2 c/m.

Pendant longtemps, s'occuper surtout du traitement des plaies. Immobiliser l'os en bonne position avec les points d'appui dentaires que l'on possède (préférer alors les gouttières coulées aux ligatures).

a) si la perte de substance est inférieure à 2 c/m, résultat fonctionnel en général très suffisant.

b) si la perte de substance est plus étendue : *greffe osseuse.*

C) *Si le malade est vu à la période des complications :*

1° En cas d'*abcès :* vérifier radiographiquement le foyer (racines de dents, esquilles, corps étrangers).

Drainage filiforme de la collection.

Traitement orthopédique.

2° En cas de fistule : vérifier également le foyer et bien immobiliser la fracture.

3° Si on se trouve en face d'une *pseudarthrose :*

a) *sans perte de substance :* aviver les deux extrémités osseuses, utiliser un bon système de contention. C'est le cas le plus fréquent dans la pratique civile, que l'on évite par un traitement correct dès le début.

b) s'il existe une perte de substance de 4 c/m, datant de plus de huit mois, quand une bonne immobilisation n'a donné aucun résultat, faire une greffe osseuse.

4° *S'il y a vice d'articulé :* ostéotomie et contention.

5° *Les cicatrices vicieuses de la peau et les brides muqueuses* sont traitées par la dilatation ou la section suivie de dilatation.

D) *Surveillance ultérieure :*

1° Alimentation liquide ou semi-liquide,
Surveiller la température,
Grands lavages,
Vérifier le système de contention.

2° *Durée d'immobilisation* dans les fractures simples de la pratique civile. La cristallisation du cal se fait au quinzième jour, la durée de contention est alors de un mois à un mois et demi.

Si la fracture s'infecte, s'il y a de gros dégâts osseux, l'immobilisation sera beaucoup plus longue.

3° Quand une fracture ne se consolide pas, quand aucune cause locale ne peut l'expliquer, *suspecter la syphilis ;* faire d'abord un Wassermann et un traitement d'épreuve.

Le Président de la Thèse,
Signé : TIXIER.

Vu : Le Doyen,
Signé : J. LÉPINE.

VU ET PERMIS D'IMPRIMER,
Lyon, le 31 janvier 1930.
Le Recteur, Président du Conseil de l'Université,
JOSEPH GHEUSI.

BIBLIOGRAPHIE

ABOULKER. — Clinique iconographique médico-chirurgicale des maladies de la face et du cou (un volume). *Maloine*, Paris 1924.

ACHARD, MAUREL et DAYNE. — La radio dans les blessures maxillo-faciales. *Restauration maxillo-faciale*, novembre-décembre 1917.

AISON. — *Dental Cosmos*, 1926, LXVIII, p. 93.

BERCHER. — Propos sur les fractures du maxillaire inférieur. *Semaine Dentaire*, 1927.

BERCHER et CHAUMET. — La technique radiographique de l'articulation temporo-maxillaire. *Revue de Stomatologie*, février 1924, p. 85.

BERCHER et KRIVINE. — La fracture sous-condylienne basse (ancienne contusion temporo-maxillaire). *Rev. de Stomatologie*, 1925, n° 267.

BERCHER. — Deux observations de greffes ostéopériostiques du maxillaire inférieur pour pseudarthrose. *Revue de Stomatologie*, 1926, p. 178.

BERGER A. — Treatment of fractures of the mandible. *J. Am. Dental Ass.*, 1927, LIV, p 1997-2004.

BONNEY. — *Dental Cosmos*, 1927, LXIX, p. 627.

BRAINE et RAVINA. — Les lésions traumatiques chez les boxeurs. *Press. Méd.*, 10 oct. 1923.

CARTER. — Fracture of the inferior maxilla. *Lancet*, 1900. 1898, p. 571.

CAVINA. — Résultats éloignés des fractures du maxillaire inférieur. *Rev. de Stomatologie*, 1927, p. 815.

CAVALIE. — Déviation paradoxale du maxillaire inférieur. *Réunion des dentistes militaires*, Bordeaux, janv. 1917.

CHENET H. — L'expansion élastique continue mono-maxillaire. *Restauration maxillo-faciale*, août 1917.

CHAMPEVAL. — Etude clinique et statistique de 70 fractures du maxillaire inférieur. Leur traitement simplifié. *Thèse Paris*, 1928.

CHUBB. — Greffes osseuses pour pseudarthrose du maxillaire inférieur. *The Lancet*, 1921, n° 5901, p. 640.

CLUZEAU. — De quelques fractures rares du maxillaire inférieur. *Thèse Paris*, 1865.

COCKBURNE. — Fracture du condyle par coup sur le côté opposé de la mâchoire. *Army in dep. rep.*, 1865-1867, p. 570.

COLE. — Ununited fractures of mandible. *British. Journal of Surgery Bristol*, 1918.

Comptes rendus du Congrès dentaire interallié. *Chair*, Paris, 1917.

GOUGHLIN. — Immobilisation of the proximal fragment in Fracture of the jaw above the angle. *Surg. gynecology and obstetrics*, 1920, n° 12.

DARCISSAC Marcel. — De la mobilisation physiologique et permanente du maxillaire inférieur en chirurgie maxillo-faciale. *Thèse Paris*, 1921.

— Fracture double rétromolaire du maxillaire inférieur. *Rev. de Stomatologie*, 1926, p. 538.

— Les fractures du maxillaire inférieur en clientèle. *Maloine*, 1926.

DELAGENIÈRE. — Greffes ostéopériostiques, technique et application. *Journal de Chirurgie*, Paris, 1921.

DIEULAFÉ et HERPIN. — Les fractures du maxillaire inférieur. *Traité de Stomatologie.*

DIEULAFÉ. — Traitement des fractures du maxillaire inférieur par suture osseuse au fil d'argent. *Rev. de Stomatologie*, 1929, p. 330.

DUCHANGE. — *a*) Note sur l'appareillage des fractures avec perte de substance. *Rev. de Stomatologie*, oct. 1927, p. 608.

b) Les fractures des mâchoires en pratique. *Doin*, 1925.

DUFOURMENTEL et BONNET-ROY. — Chirurgie d'urgence des blessures de la face et du cou. *Maloine*, 1918.

EBY. — Principles of orthodontia in treatment of maxillo-facial injuries. *Inter. Journal of or Orthodontia*, Saint-Louis, 1920, n° 5.

EGGER. — Beitragen zür Klinischen-Chirurgie. Band LXXVII, *Uber die Fraktüren des Unterkiefer*, 1912, p. 294. (Traitement des fractures du maxillaire inf. par l'appareil de Sauer-Angle.)

FARABEUF. — Fracture des deux condyles. *Soc. Anatomique* 1865.

FASSINA. — Traitement prothétique des pertes de substance du maxillaire inférieur. *Thèse Paris*, 1927.

FEDERSPIEL. — *a*) *Wisconsin Medical jaw*, 1927. XXV, p. 526.
b) The value of orthodontic appliances to immobilise jaw fractures. *Internat j. Orthodontia*, 1928. Liv. III, p. 185-186.

FREY. — Os, dents. *Rev. de Stomatologie*, 1928, p. 1 et p. 65.

FREY et RUPPE. — Pathologie des dents et de la bouche. Un vol., *Baillère*.

GARNIER. — Opération de Leriche dans les fistules parotidiennes. *Thèse Lyon*, 1920.

GINESTET. — Vingt-quatre cas de fractures. *Rev. de Stomatologie*, 1927, p. 393.

GRONELLE. — Fracture du condyle par coup de pied de cheval. *J. de Méd.*, Bordeaux, 1900.

GUIRIMAND. — Du bloquage des mâchoires dans le traitement des fractures du maxillaire inférieur. *Th. Lyon*, 1920.

HEATH. — Maladie des mâchoires, 1868. Chez Ash.

HERPIN. — *a*) Fractures de guerre. Avril 1917, *Alcan*.
b) *Rev. maxillo-faciale*, 1917.
c) Fractures de la région du menton. *Rev. de Stomatologie*, 1924, p. 283.
d) Suites éloignées des fractures des mâchoires. *Rev. de Stomatologie*, 1924, p. 314.
e) Fractures doubles du maxillaire inférieur. *Revue de Stomatologie*, 1926, p. 687.

HIRTZ. — La radiographie de la base du crâne en projection horizontale. *Rev. de Stomatologie*, mars 1922, p. 366.

HORNES. — Fracture du col du condyle avec déplacement du fragment inférieur dans le conduit auditif externe. *Traité Path. Soc.*, Londres 1860, p. 67.

IMBERT et RÉAL. — Les fractures de la branche montante *Congrès dentaire interallié*, nov. 1916.

— Symptômes et traitement des fractures de la branche montante. *Pr. Med.*, 25 nov. 1918, p. 60.
Les fractures du maxillaire inférieur. Un vol. *Collection Horizon*, 1917.

— Iconographie des fractures du maxillaire inférieur. *Lyon-Chirurgical*, 1918, p. 385.

IVY. — *a*) Operative treatment of ununited fractures of mandible. *Annales of Surgery*, Philadelphie, 1920.
b) *Surgery Gynéc. and Obst.*, 1922, XXXIV, p. 675.
c) *Journal A.M.M.*, 1922, IXXIX, p. 295.

IVY et CURTIS. — *Dental Cosmos*, 1926, IXVIII, p. 439.
Dental Cosmos, avril 1929, vol. LXXI, p. 341.

IVY and EPIS. — *Mil. Surg.*, 1927, LX, p. 286.

JAPIOT. — Radiographie du maxillaire inférieur. Rapport des dents avec foyer de fracture. *Lyon Chir.*, 1917, p. 824, et *Archives d'Electricité Méd.*, octobre 1916.

KRIVINE. — Les fractures fermées de la région condylienne. *Thèse Paris*, 1925.

LACAISSE. — Etude des pertes de substances du maxillaire inférieur. Leur traitement par appareillage. *Thèse Paris*, 1927.

LEBEDINSKY et VIRENQUE. — Prothèse et chirurgie cranio-maxillo-faciale, 1918.

LEBLANC. — Traitement des fractures du maxillaire inférieur. *Thèse Paris*, 1905.

LEJARS. — Exploration clinique. *Diagnostic Chirurgical*, 1923.

LENORMANT. — Pathologie chirurgicale. Fracture du maxillaire inférieur.

LENORMANT et DARCISSAC. — *Presse Médicale*, 25 mai 1927. tome I, p. 660.

Bulletins et Mémoires de la Société Nationale de Chirurgie, 1927, p. 503.

MAHE. — Essai critique sur le traitement de la fracture du maxillaire inférieur par la suture osseuse. *Thèse Paris*, 1900.

MAINGUY. — Contribution à l'étude des accidents cellulaires d'origine dentaire. *Thèse Paris*, 1927.

MASSON. — Etude expérimentale des fractures du maxillaire inférieur. *Thèse Paris*, 1911.

MARTIN Cl. — *a*) Traitement des fractures du maxillaire inf. *Alcan*, 1887.

b) De la simplification des méthodes de traitement des fractures du maxillaire inférieur. *Rev. de Stomatologie*, 1900.

MARTIN Fr. — Traitement non sanglant des cicatrices vicieuses. *Thèse Lyon*, 1901.

MAUREL. — Les déviations du maxillaire inférieur indépendantes des fractures ou des luxations de la mandibule. *Thèse Paris*, 1919.

Maxillo-facial surgery, in the *Medical department of the united states army in the world war*, Vol. XI, Part. 2.

MÉDARD. — Fracture du maxillaire inférieur ; suture métallique. *Thèse Montpellier*, 1899.

MILLIAN. — *Journal des Praticiens*, 1899.

MILLIOT. — Fractures pathologiques du maxillaire inférieur. *Thèse Paris*, 1906.

MORESTIN. — Traitement des difformités consécutives aux fractures des maxillaires. *Bull. de la Soc. de Chir.*, 1915, tome XVI, p. 1314.

MOYNE. — Radiographie des fractures du maxillaire inférieur par blessures de guerre et son utilisation stomatologique, *Thèse Lyon*, 1916.

NERTNEY. — Fracture of the mandible, *U. S. Vest. Bur. Méd. Bull.*, 1928, LIV, p. 360-1.

OLIVIER LENOIR. — La fracture des boxeurs. *Press. Méd.*, 1909, n° 25, p. 218.

OMBREDANNE. — Restaurations faciales, in *Chirurgie reparatrice et orthopédique*, tome 1, p. 417.

— Maladies et mâchoires. *Traité de Chir. : Le Dentu-Delbet.*

OLIVER. — Fractures of the Mandible. *Journal of Amer. Med. Assoc. Chicago*, 1910, n° 15.

PAGE et BRISTOW. — Treatment of fractures and dislocations in general practice, 3rd ed. 1929, chap. XV. *The bones of the face and jaws*, p. 274.

PERRET. — Traitement immédiat des fractures des maxillaires. *Thèse Lyon*, 1916-1917.

PICKERILL. — Methodes of Control of Fragments in Gunshot Wounds of the jaws. *Lancet*, London, September 1918.

PITTS. — Treatment of fractures of the jaws. *Lancet*, 1926, p. 1336.

PONROY. — Traitement des fractures du maxillaire inférieur par la bande élastique. *Thèse Paris*, 1903.

PONROY et PSAUME. — Dangers de la suture osseuse dans les fractures du maxillaire inférieur. *Rev. de Stomatologie*, 1927, p. 149.

PONROY, PSAUME et BOUTROUX. — Traitement simplifié des fractures du maxillaire inférieur. *Congrès de Stomatologie*, 1927.

PONT. — Note sur la greffe osseuse en cas de perte de substance. Restauration maxillo-faciale.

— Lésions du maxillaire inférieur, in *Chirurgie reparatrice et orthopédique* 1920, tome I, p. 483.

— Traitement d'urgence des fractures du maxillaire inférieur, Communication à la Société de Chirurgie de Lyon. *Lyon Chirurgical*, 1924, p. 490.

PORDES. — Röntgenologie der Kieferver letzungen. Berlin, 1924.

POTELET. — *a*) Fractures du maxillaire inférieur. *Thèse Paris*, 1898.

b) Fractures du maxillaire inférieur. *Soc. Chir.*, Paris, 1898, p. 525-827.

PSAUME. — Etude des greffes du maxillaire inférieur. *Thèse Paris*, 1921.

RENARD. — Fracture de la mâchoire. *Thèse Paris*, 1878.

RIDARD. — Osthéosynthèse du maxillaire inférieur. *Revue de Stomatologie*, 1929, p. 883.

ROUVILLOIS et BERCHER. — Lésions traumatiques du maxillaire inférieur chez les boxeurs. *Revue d'Orthopédie*, septembre 1926, p. 381.

— Pseudarthrose avec perte de substance étendue au maxillaire inférieur. *Rev. de Stomatologie*, 1924, p. 343.

SEBILEAU. — Traitement des pseudarthroses du maxillaire inférieur. *Bulletin de la Société de Chirurgie*, 1918, tome XLIV, p. 1308.

SCOGIN. — *Internat. Journ. Orth. oral. surg. and rad*, 1928, XIV, p. 526.

SILVERMAN. — *a*) *Dental Cosmos*, 1925, IXVII, p. 876.

b) Principles and practice of oral surgery 1927, p. 112. Fractures of the jaws.

SOLAS. — Méthodes d'appareils démontables et fixes pour le traitement des fractures du maxillaire inférieur. *Thèse Montpellier*, 1918.

SNEEK. — *Dental Cosmos*, 1909.

STOPPANY. — Cours de l'Institut Dentaire de Zurich (traduction Nicole).

TAINTER. — Ununited fractures of mandible treated by bone graft. *Journ. of American Medical Association*, 1919.

TENNENT. — The wiring method of treatment for fractures of the mandible. *U. S. Nav. Med. Bull.*, 1923, XIX, pp. 38-42.

THOMA. — Fractures of the maxilla and the mandible, in : p. 72.

Scudder. *The Treatment of fractures*, 10 th. ed. 1923,

— Oral anesthésia. *Kimpton*, London, 1920.

— Oral Röentgenology. *Kimpton*, London, 1922.

VILLAIN. — *a*) Les fractures postélévateurs. *Restauration maxillo-faciale*, janvier 1917.

b) Traitement physiologique des fractures postélévateurs. *Restauration maxillo-faciale*, octobre 1917.

WILLETT. — Interdental fixation appliances for jaw fractures. *Dental items of interest.*, 1928.50.10, p. 788-789.

WILSON et COCHRANE. — Fractures and dislocations 2nd. ed. 1928, p. 404. Fractures of the mandible.

ZEMSKY. — *Dental Cosmos*, 1926, IXVIII, p. 43.

TABLE DES MATIÈRES

Pages

INTRODUCTION XI

CONSIDÉRATIONS ANATOMO-CLINIQUES 1
Caractères anatomiques des fractures du corps du maxillaire inférieur 1
Etude clinique 21

LES MÉTHODES DE TRAITEMENT 27
Lutte contre l'infection 27
Le problème orthopédique 38
Méthodes prothétiques 39
Méthodes chirurgicales 54

INDICATIONS DES DIVERSES MÉTHODES 63
Aussitôt après l'accident 63
Tous les jours qui suivent 64
En présence de complications 70
Surveillance ultérieure 73
Les fractures pathologiques 74

OBSERVATIONS 77

CONCLUSIONS 117

BIBLIOGRAPHIE 123

:: :: :: Imprimerie :: :: ::
NOIRCLERC & FÉNÉTRIER
3, Rue Stella, 3 -:- Lyon